

Обновленная карта генотипа-фенотипа участка 13q21.1qter

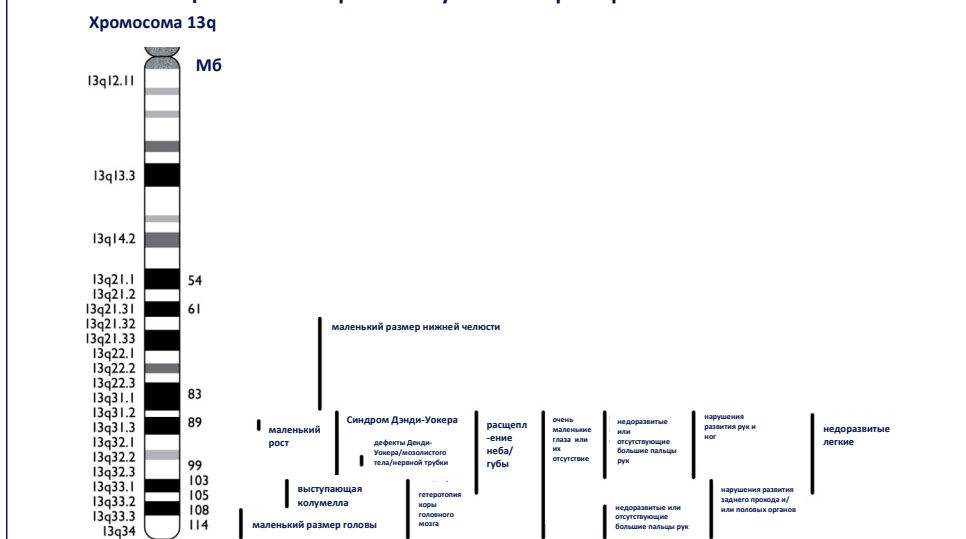


Диаграмма взята из научного журнала American Journal of Medical Genetics A 149A: 894-905 2009 и переиздана с разрешения доктора Маргариты Стефановой.

Информация и поддержка



Группа поддержки семей с редкими хромосомными отклонениями
The Stables, Station Rd West, Oxted, Surrey. RH8 9EE
Tel: +44(0)1883 723356
info@rarechromo.org | www.rarechromo.org

Присоединитесь к сообществу *Unique*, чтобы получить дополнительную информацию, необходимую помощь и контактные данные семей с аналогичной проблемой.

Unique — это благотворительная негосударственная организация. Финансовая поддержка осуществляется за счет грантов и пожертвований. Вы можете внести пожертвование на нашем официальном сайте: www.rarechromo.org
Пожалуйста, помогите нам помочь вам!

Группой *Unique* опубликованы еще три брошюры о делеции 13q: Делеции 13q, включающие в себя *RB1*; различные вариации делеции 13q; дистальные интерстициальные делеции 13q



Данная брошюра не может заменить профессиональную медицинскую консультацию. По всем вопросам, касающимся здоровья, генетических отклонений и их лечения, семьям необходимо проконсультироваться у специалиста. Представленная в брошюре информация была проверена Дороти Уорбертон, профессором клинической генетики и развития в Колумбийском университете города Нью-Йорк (США) и Мэй Хултен, профессором медицинской генетики в Уорвикском университете (Великобритания) в 2006 году и считается наиболее исчерпывающей на момент публикации. Последняя редакция 07/2009.

Версия 1.2 2014

Copyright © Unique 2014

Перевод этой брошюры выполнен участниками «Волонтерского переводческого агентства», студентами-волонтерами Института международных связей, Екатеринбург, Россия и студентами-волонтерами Минского государственного лингвистического университета, Минск, Белоруссия. Медицинскую редакцию выполнили Наталья Александровна Белова, генетик-эндокринолог, д.м.н., профессор, руководитель Центра врожденной патологии клиники GMS, Москва, и Александра Вайт, стажер Центра врожденной патологии. Русский перевод 2018 (Ekaterina Vekshina/CA)

Делеция на конце хромосомы 13q



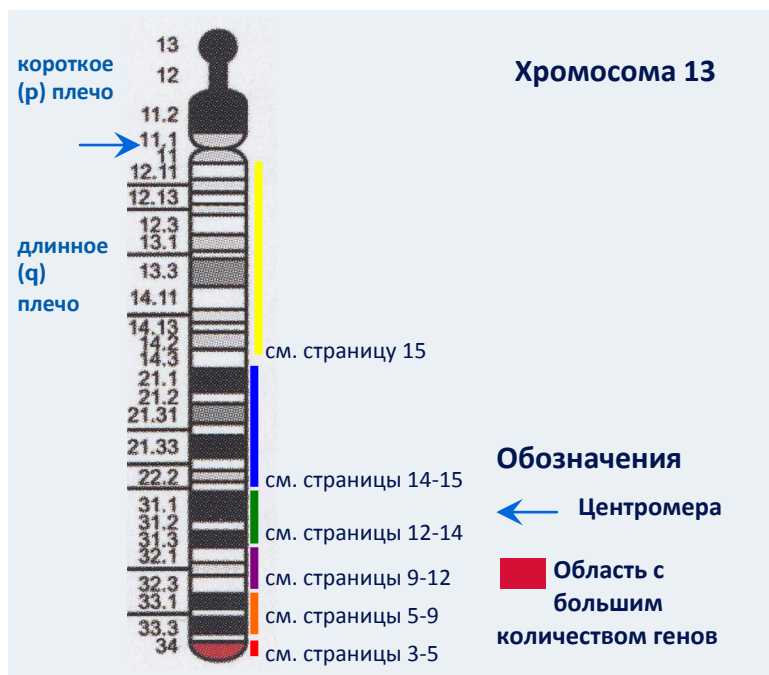
Ссылки на источники

В тексте содержатся ссылки на статьи в медицинских изданиях. Имя автора и дата публикации приведены для того, чтобы вы могли найти аннотации или оригинальные статьи на интернет-ресурсе PubMed. При желании вы можете найти больше статей на сайте *Unique*. Ссылки на информацию из базы данных *Unique* и анкеты, заполненные семьями-участницами *Unique*, отмечены как U.

Делеция хромосомы 13q — это редкое генетическое отклонение. Оно вызвано потерей части одной из 46 хромосом. В целом, отсутствие хромосомного материала увеличивает риск возникновения врожденных дефектов и задержек в развитии. При делеции хромосомы 13q клиническая картина сильно варьируется, в зависимости от того, на каком участке произошла делеция, и сколько материала было потеряно. Хромосомы - микроскопические структуры в ядрах клеток тела человека, которые несут в себе генетическую информацию. Хромосомы различаются по размеру. Каждой хромосоме, за исключением половых хромосом (две X хромосомы у женщин, одна X и одна Y хромосома у мужчин), присваивается номер от 1 до 22, от самой большой до самой маленькой соответственно. У каждой хромосомы есть короткое (p) и длинное (q) плечо. При делеции хромосомы 13q потеря хромосомного материала происходит в длинном плече хромосомы 13. В данной брошюре представлен опыт людей с потерей хромосомного материала на конце хромосомы. Хромосома могла просто разорваться в одной точке, либо короткое и длинное плечо могли соединиться и образовать кольцо, или же материал другой хромосомы мог присоединиться к разрыву на конце хромосомы 13q.

Как часто встречается делеция хромосомы 13q?

К 2006 году, когда в медицинской литературе было описано более 140 человек с делецией хромосомы 13q, в *Unique* уже было зарегистрировано более 100 человек с делецией этого типа. *Unique* помогает семьям-участницам связаться друг с другом при их желании.



18 месяцев, делеция 13q21.2

же свод черепа может быть недоразвит. Могут также наблюдаться дефекты нервной трубки. При развитии гидроцефалии в желудочках может наблюдаться чрезмерное количество жидкости. У детей с наиболее серьезными нарушениями мозг почти не развивается (Kucerova 1975; Cuschieri 1977; Niikawa 1979; Moore 1988; Brown 1995; Chen 1996; Gershoni-Baruch 1996; Lam 1998; Grindel 1999).

Дополнительные наблюдения показывают, что при делеции 13q22 может также развиваться **болезнь Гиршпрунга**. В этом случае нервные клетки, отвечающие за двигательную функцию кишечника, отсутствуют (Kiss 1989). Кроме того, могут наблюдаться и заболевания **почек** (Gershoni-Baruch 1996).

В *Unique* есть три человека с такой делецией. Несмотря на то, что у них у всех серьезные нарушения, они делают успехи: У одной девочки трудности с питанием, кроме того, у нее нарушен слух и есть дефект развития правого глаза, влияющий на зрение; она медленно набирает вес и в три года начала общаться жестами и произносить звуки, а еще посещает дошкольную игровую группу для детей с дополнительными потребностями. У другой девочки нет проблем со зрением, однако наблюдается выраженная степень нейросенсорной тугоухости. Она не может сосать должным образом и питается с помощью гастростомы. Она успешно перенесла операции для коррекции энцефалоцеле (выступление мозга через кожу головы) и кишечной непроходимости. Известно, что у двух девочек наблюдалось преждевременное половое созревание. Они очень легко подхватывают инфекционные заболевания, в особенности инфекции грудной клетки. У третьей девочки была маленькая голова и недоразвитый червь мозжечка (червеобразная структура, соединяющая полушария мозжечка, — части головного мозга, находящейся в задней части черепной коробки и отвечающей за движение и координацию); Других выраженных аномалий мозга выявлено не было, а зрение при рождении было в порядке. Несмотря на задержку в развитии, девочка общительная, выражает свои чувства и играет. Ее основные проблемы - медленный набор веса и рост.

Точка разрыва в сегменте между 13q11 и 13q14.3

На момент написания статьи среди участников *Unique* не было никого с такой крупной делецией длинного плеча хромосомы 13, но в медицинской литературе был описан случай ребенка 8 лет с делецией 13q12 мозаичного типа. Мозаичная делеция означает, что в некоторых клетках этого ребенка хромосомы были нормальными, а в некоторых — хромосомы с этой делецией. Клиническая картина у нее была типичной для делеции 13q: на правой руке пятый палец отсутствовал, а на левой пятый и большой пальцы были очень короткими. У нее была низкая линия роста волос, залысины и большие уши с направленными вверх мочками. К тому же у нее была легкая степень энцефалоцеле (выступление ткани головного мозга на поверхность). У нее был врожденный вывих тазобедренных суставов; но она научилась ходить, хотя на улице пользовалась инвалидной коляской. Несмотря на то, что девочка не говорила, она была очень общительна, можно было легко понять, что ей нравится, а что нет. Она очень любила веселиться с людьми, которых она хорошо знала. В 9 лет у нее развился судорожный синдром (Vamforth 1997).

В медицинской литературе был также описан случай не рожденного ребенка: у него была делеция 13q13 мозаичного типа. УЗИ в середине беременности выявило у ребенка увеличенные желудочки головного мозга и легкую степень энцефалоцеле (выступление головного мозга на поверхность). Кроме того, у ребенка отсутствовало правое глазное яблоко, наблюдалась расщепление неба, косолапость, увеличенное сердце и нестандартные гениталии с фаллосом, но без мошонки (Smith 2005).

Кисти и стопы

При делеции сегмента 13q32 может наблюдаться недоразвитие или отсутствие больших пальцев на руках, либо, реже, на ногах. Это говорит о том, что ген, отвечающий за нормальное развитие больших пальцев, находится в сегменте 13q32. Реже пятый палец, а в частности средняя фаланга, может быть короткой, и часто складка на пальце видна только одна. Иногда кости, идущие от запястья к четвертому и пятому пальцам (пястные кости), могут срастаться, а пятый палец или палец на ноге может отсутствовать или быть маленьким. Хирурги, специализирующиеся на хирургии кисти, могут перестроить кисть, тогда указательный палец сможет выполнять функцию большого пальца (Brown 1993; Grindel 1999; Rodriguez de Alba 1999).

Слух

У мальчика глубокая степень тугоухости — он слышит звуки от 70дБ, и у него очень узкие слуховые проходы. Он носит слуховые аппараты. У одной девочки слух нормальный, в то время как у другой плохой.

Зрение

У всех детей есть проблемы со зрением. Глаза и роговицы могут быть маленькими. У одной девочки обнаружено отслоение сетчатки, а у мальчика зрение вообще под вопросом: сетчатка и зрительный нерв недоразвиты, к тому же у него выявлен дефект анатомического строения глаза. Но благодаря лечению его зрение постепенно улучшается. У другой девочки близорукость, и ей сделали операцию по коррекции страбизма (косоглазия) (Wilson 1984; Karimi-Nejad 1998; U).

“ Дж — самый очаровательный ребенок, которого я когда-либо встречал.

“ К расстраивается, когда его не понимают, и начинает кусаться, дергать себя за волосы и кричать.

Вскармливание

У людей с делецией хромосомы 13, зарегистрированных в *Unique*, возникали большие трудности с питанием и усвоением пищи. У одного мальчика было расщепление неба, поэтому грудное вскармливание было невозможно, но мальчик научился пить из специальной бутылочки-поильника Хабермана. У него был плохой аппетит, и ему было сложно пить, поэтому в 4 года ему продолжали давать густые напитки, он ел хлеб и пюре. Девочка изначально пила грудное молоко из бутылочки с ортодонтической соской, но не любила пить из открытой чашки, поэтому в возрасте шести лет ее стали кормить при помощи питательной (гастростомической) трубки, ведущей прямо в желудок.

“ Ему нравится играть с другими людьми, особенно с детьми. Он любит слушать музыку, плавать, лежать, свернувшись калачиком, и играть со своими специальными игрушками.

“ Она ходит в школу Rainbows с индивидуальной поддержкой. Она любит слушать музыку, смотреть телевизор, играть с зеркальными колокольчиками и шумными игрушками, а также любит играть с другими людьми.

Точка разрыва в сегменте q21 или q22

Опыт организации *Unique* говорит о том, что перспективы у людей с точкой разрыва в сегменте 13q21 или 13q22 могут быть намного лучше, чем описано в медицинской литературе. Кроме типичных нарушений, вызванных меньшими делециями на 13q, у многих людей такая значительная делеция оказывает заметное влияние на развитие головного мозга и центральной нервной системы. Меньшие делеции с точкой разрыва в сегменте 13q31 также влияют на структуру мозга. Сам мозг может быть небольшим, а передний мозг может быть не полностью разделен на два полушария. Может наблюдаться дефект черепа, при котором мозговая ткань выступает на поверхность, либо

Точка разрыва в сегменте q34

При разрыве хромосомы 13 на участке q34 количество потерянного материала на конце хромосомы относительно мало. Данные исследований, опубликованные в медицинской литературе, показывают, что делеция малого количества генетического материала в сегменте q34 может проявляться абсолютно по-разному. Вероятны задержки в развитии, но их степень может варьироваться от нулевой до тяжелой. Некоторые люди совершенно здоровы и по виду ничем не отличаются от других людей. У других наблюдаются характерные особенности и отличительные черты лица, некоторые из которых типичны для делеции хромосомы 13q. К характерным особенностям делеции хромосомы 13q относятся: нарушение формирования мягких тканей свода черепа, при котором область, не являющаяся типичным родничком, не покрывается кожей при рождении, но в конце концов зарастает; лысины; отверстие в стенке между камерами сердца — дефект межпредсердной перегородки (ДМПП) или дефект межжелудочковой перегородки (ДМЖП) — которое может зарости само или нуждаться в хирургической коррекции; гипоспадия (наружное отверстие мочеиспускательного канала располагается на нижней поверхности полового члена); низкий уровень определенных химических веществ крови, в частности факторов свертывания крови VII и X, но обычно недостаточно низкий, чтобы привести к появлению кровоподтеков или кровотечений; нарушение формирования отдельных позвонков (врожденное недоразвитие половины позвонка), что может привести к искривлению позвоночника, которое наблюдается при рождении и может прогрессировать. Другие известные отличительные черты — микроцефалия (маленький размер головы) и лимфоэдема (аномальное количество лимфатической жидкости в тканях, вызывающее набухание) (Pfeiffer 1982; Flint 1995; Fryns 1995; Brewer, 1999). На данный момент в *Unique* зарегистрировано 6 человек с делецией 13q34 — двое взрослых и четыре ребенка, старшему из которых 33 года, а младшему — 2. У двух человек простая делеция на участке 13q34, а у остальных присутствует дополнительный материал из хромосомы 3, 4, 12 или 20, присоединенный к концу 13-й хромосомы. Присоединение генетического материала может иметь такой же сильный эффект, как и делеция в 13 хромосоме. Родители рассказывают, что основные проявления обычно не ярко выражены и варьируются от ребенка к ребенку. У двоих детей наблюдалось только нарушение слуха, у одного были очень узкие слуховые каналы; у другого ребенка был обнаружен дефект сетчатки, известный как комбинированная гамартома сетчатки и пигментного эпителия сетчатки; лишние пальцы на руках и ногах и необычная форма стопы; маленькие гениталии до полового созревания; маленькие почки; судорожный синдром; паховые и пупочные грыжи; врожденный вывих тазобедренных суставов; косоглазие (страбизм).

Показатели роста и веса

Опыт *Unique* показывает, что новорожденные с хромосомными отклонениями по росту и весу не отличались от здоровых

Низкий уровень факторов свертывания крови VII и X

Свертывание крови осуществляется за счет быстрой цепной реакции, включающей около 20 различных свертывающихся белков, которые находятся в крови (факторов свертывания крови). Если некоторые факторы отсутствуют или присутствуют в недостаточном количестве, цепная реакция нарушится. Гены, отвечающие за факторы VII и X, находятся на участке 13q34. Если эти гены отсутствуют, у ребенка повышается вероятность развития нарушения свертываемости крови. Это нарушение может быть незаметным, но, когда уровень фактора VII слишком низкий, могут возникнуть частые кровотечения из носа, внутренние кровотечения и анемия. Лечение возможно при помощи препаратов для свертывания крови или замещения фактора VII, а также железа при анемии (Pfeiffer 1982; Battin 1988; Newson 2002).

“ От года до 4 лет он быстро набирал вес, с 4 до 14 лет вес был средним или чуть выше среднего; с 14 до 20 он стал быстро набирать вес.

младенцев. Вес новорожденных, зарегистрированных в *Unique*, варьировался от 2788 г до 4195 г. Затем дети росли стабильно. Даже самый маленький ребенок при рождении к 8 годам был достаточно высоким. Рост одного из взрослых составляет 190 см (6'3"). У обоих

рост выше среднего.

Обучение

Делеция даже небольшого количества хромосомного материала из длинного плеча хромосомы 13, по-видимому, может абсолютно по-разному повлиять на способность к обучению. Ниже приведена краткая информация о четырех участниках *Unique*:

- В возрасте 2 лет ребенок на уровне развития девятимесячного ребенка
- В возрасте 7 лет ребенок на уровне развития пятилетнего ребенка по всем аспектам обучения. Она учится в общеобразовательной школе. Ей предоставляется необходимая помощь как ребенку с особыми образовательными потребностями.
- В возрасте 15 лет испытывает серьезные трудности в обучении. Она может распознавать написанные имена и может копировать какое-то письмо
- В возрасте 23 лет читает газеты и журналы на интересующие его темы.

Может писать слова с небольшой помощью с орфографией, для писем в основном использует компьютер. У него отличная память, и он отлично ориентируется на местности, но он плохо концентрируется. После обучения в специальной школе до 18 лет, он посещал центр профессиональной подготовки (техникум) до 21 года и теперь посещает дневной центр для взрослых.

Речь и язык

В целом, результаты овладения речью и языком отражают способность ребенка к обучению. Все члены *Unique*, о которых у нас есть информация, говорят, но речь некоторых людей неясная и ее трудно понять.

- В возрасте 2 лет уже разговаривает
- В возрасте 7-ми лет говорит предложениями из четырех-пяти слов. Она начала говорить в возрасте 4-х лет. Иногда ей трудно выразить свою мысль, ей по несколько раз приходится объяснять одни и те же вещи.
- В возрасте 16 лет говорит, и ее семья ее понимает. Ее расстраивает то, что люди, которых она не знает, не могут ее понять.
- В возрасте 23 лет отлично общается, его легко понимают окружающие. С 2 лет хорошо говорит, однако воспринимает речь он хуже. У него хорошее произношение.

“ Он задает длинные, сложные вопросы и иногда не дожидается ответа на предыдущий вопрос. Иногда ему не удается найти правильные слова, но в целом, он может выразиться.

Сидение, стояние, движение

По данным *Unique*, задержка развития крупной моторики на разных этапах у младенцев не сильная. Младенцы, зарегистрированные в *Unique*, начинают переворачиваться в возрасте от 6-9 месяцев; сидят без помощи в возрасте от 9-12 месяцев; и делают свои первые шаги в возрасте 2 лет. У одного ребенка были обнаружены проблемы с

хирургическим путем. У нее серьезные проблемы с кормлением, девочка не может жевать и питается с помощью гастростомической трубки. Кроме того, у нее многочисленные аллергии, астма и экзема.

Внешность

Обычно дети рождаются с маленькой головой, хотя к 4 годам размер головы становится пропорционален телу. У одной девочки рано срослись кости черепа.

Показатели роста и веса

Показатели веса у детей, зарегистрированных в *Unique*, при рождении был в пределах нормы — от 3175 г до почти 4500 г. Обычно показатели роста не сильно ниже нормы, но, если показатели слишком низкие, дети проходят курс лечения, чтобы активизировать процесс роста. Родители одного мальчика считают, что с хромосомами без отклонений в 4 года он был бы на 10-15% выше. У высокой и худой девочки проблема была лишь с набором веса.

Обучение

Дети хорошо узнают и запоминают людей, хотя могут этого не выражать. Один из них ходит в обычный детский сад, где получает необходимую индивидуальную помощь, другой проходит коррекционно-развивающее обучение; третий завершил обучение. У них тяжелая степень задержки интеллектуального развития

“ Любовь к жизни помогает ему учиться
“ Упрямство и упорность помогают ей учиться

Речь и язык

Дети общаются при помощи звуков, мимики, языка жестов и пытаются напевать. В семь лет девочка разговаривала отдельными словами и пользовалась одноступенчатым коммуникатором с переключателем. По словам её матери, она очень расстраивается из-за того, что не может четко говорить

“ Есть большая разница между тем, что она понимает (90%) и что говорит.

“ Он понимает гораздо больше, чем мы предполагаем

Сидение, стояние, движение

В 19 месяцев мальчик научился переворачиваться со спины на живот, а к 2 годам он мог стоять, держась за стол. В 3 года девочка могла сидеть, а к семи начала ползать по-пластунски за своими игрушками, а также ходить в ходунках с поддержкой туловища и таза.

Проблемы со здоровьем

У двоих детей при рождении обнаружилось заболевание сердца: у мальчика наблюдался открытый артериальный проток, который был закрыт в возрасте двух лет при помощи хирургического вмешательства. Кроме того, у него наблюдалась патология клапанов сердца и отверстие между верхними камерами сердца. У девочки обнаружили отверстия между верхними и нижними камерами сердца; во втором классе ей сделали операцию, чтобы закрыть их. У мальчика была гидроцефалия, но лечение не требовалось.

У обоих детей развивается больше респираторных инфекций, чем у других детей, и переносят они их тяжелее. У девочки наблюдаются несколько видов аллергии.

Девочка носит корсет, чтобы контролировать искривление позвоночника (сколиоз). Кроме того, она носит сепараторы пальцев ног, чтобы выпрямить перекрывающиеся пальцы, и супинаторы, чтобы предотвратить разворот стопы внутрь. Врожденный вывих тазобедренных суставов и деформация стоп (косопласть) требуют хирургического вмешательства.

заболевания, как пилоростеноз, судорожный синдром, сколиоз, дефицит фактора свертывания крови VII, остеопороз, расщепление неба, сращение ребер на груди.

■ **Болезнь Гиршпрунга**

У детей с делецией 13q случайно была обнаружена тяжелая форма запоров, вызванная отсутствием нервных клеток в части прямой кишки, хотя нельзя точно сказать, является ли это нарушение частью болезни Гиршпрунга (Bottani 1991).

Слух

Большинство детей с таким хромосомным отклонением слышат нормально. Однако у одного ребенка наблюдается волнообразная потеря слуха от экссудативного среднего отита, а у двух других – необратимая тугоухость в обоих ушах. У одного мальчика степень тугоухости на одном ухе умеренная, а на другом – глубокая. У другого же мальчика степень тугоухости на обоих ушах глубокая.

Зрение

У 4 детей, зарегистрированных в *Unique*, есть проблемы со зрением. Для самовосстановления зрения при таком относительно несерьезном нарушении, как страбизм (косоглазие), требуется, как оказалось, больше времени. У одного ребенка, тем не менее, выявлены многочисленные проблемы со зрением, включая структурный дефект обоих глаз: катаракту и отслоение сетчатки.

Точка разрыва в сегменте q31

“ У него обычно очень хорошее настроение. Он очень счастливый мальчик. Он хорошо спит и просыпается в хорошем настроении.

Согласно медицинской литературе этот тип делеции влияет на рост как до, так и после рождения, а также на развитие моторики и способности к обучению. Помимо клинических особенностей делеции в сегменте 13q (нарушение развития гениталий, или гениталий промежуточного типа, анус, расположенный спереди, или закрытый анус, недоразвитие больших пальцев или их отсутствие, косолапость), часто встречаются заболевания глаз, включая катаракту и необычно маленький размер глаза, нарушения в развитии мозга и гидроцефалия (Battin 1988; Vittu 1989; Brown 1993; Karimi-Nejad 1998; Schinzel 2001; Walsh 2001).

В настоящее время в *Unique* зарегистрировано 3 человека, с точкой разрыва в сегменте q31, в том числе один взрослый. Кроме того, у одной девочки наблюдается делеция хромосомы 18. Клиническая картина у одного мальчика типична для такого хромосомного отклонения: небольшой рост для его возраста, короткие руки, маленькие кисти и отсутствие больших пальцев; расщепление губы и неба, косолапие одной ноги и сращение четвертого и пятого пальцев на ногах. Кроме того, у него врожденный вывих тазобедренных суставов. Артериальный проток (проток между аортой и легочной артерией, по которому кровь поступает к легким) не закрылся при рождении. Он глухой. У него маленькие глаза, зрительный нерв недостаточно развит. У него также наблюдаются быстрые произвольные движения глазами — нистагм.

У обеих девочек имеются общие клинические признаки, типичные для делеции 13q. У одной обнаружили лучевую косорукость и искривление позвоночника. Отслоение сетчатки корректировано хирургическим путем, но зрение осталось плохим, так же, как и слух. В 20 лет у нее диагностировали почечную недостаточность. Кроме того, у нее двустороннее расщепление неба (волчья пасть). У еще одного участника *Unique* очень длинные пальцы на руках и ногах, плоскостопие и искривление позвоночника. У нее близорукость и нистагм, а также закупорка слезного протока костной тканью. Анус развился, но нет мышц, при рождении анус сдвинулся к вагине, но это было исправлено

равновесием и координацией, когда она начал ходить.

Проблемы со здоровьем

У одного ребенка одна почка меньше другой. Это не вызывает проблем, но она регулярно наблюдается специалистом. Когда она простужается, у нее часто развивается астма. До полового созревания у одного из взрослых были маленькие гениталии. Сейчас размер нормальный. У двоих детей легко появляются синяки. У обоих из них - простая делеция на конце хромосомы без дополнительного хромосомного материала.

У одного из взрослых очень большие ноги необычной формы и маленькие большие пальцы. У него с рождения по шесть пальцев на ногах и руках.

Слух

У двоих детей нарушение слуха. У одной левое ухо не слышит, и она носит слуховой аппарат; другой носил слуховой аппарат, но с 16 лет он в нем не нуждается.

Зрение

У одного ребенка с простой делецией 13q34 наблюдается состояние, известное как комбинированная гамартома сетчатки и пигментного эпителия сетчатки, при котором сетчатка морщинистая и содержит извилистые кровеносные сосуды. Лечение с использованием криотерапии может предотвратить кровотечения.

Поведение

В *Unique* зарегистрировано немного людей с этой делецией, поэтому невозможно выявить какую-либо тенденцию в поведении. Ниже приведена краткая информация о трех людях.

- 7 лет, очень уверен в себе. Достаточно трудный ребенок. Может быть достаточно громким, часто толкается
- 16 лет, как правило, очень счастливый, ласковый, любит показывать свои чувства. Любит однообразие, нуждается в чувстве безопасности и в постоянном одобрении.
- Сложное поведение впервые проявилось в 14 лет. В 23 года стал намного спокойнее, встречаются лишь случайные всплески эмоций, если он не добивается своего. Ему никогда не ставили официального диагноза "аутизм", но у него прослеживаются аутистические черты. Он может быть капризным и сложным, но иногда очень любит помогать.

Самостоятельность?

Unique не обладает информацией о взрослых, живущих самостоятельно. Молодой человек, которому 23 года, живет со своими родителями в сплоченной семье и общине, где его всегда поддерживают, и в которой он может внести свой вклад. Он работает в центре для взрослых, где ему выплачивается небольшая сумма денег за работу по контракту. Он может самостоятельно совершать покупки в супермаркете и пользоваться общественным транспортом. Он не может управлять транспортным средством. Для передышки он проводит каждый третий выходной в групповом доме. Он очень любит плавать в бассейне и играть в баскетбол и ходит на секции плавания и баскетбола. Его родители говорят, что он хорошо ладит с племянниками и племянницами и говорит, что хочет жениться.

Точка разрыва в сегменте q33

Клиническая картина вследствие потери генетического материала на участке 13q33 зависит, по крайней мере частично, от точки разрыва. Точку разрыва можно определить при помощи флуоресцентной гибридизации in situ (метод FISH) или другого молекулярно-генетического исследования. Ваш генетик объяснит вам результаты исследования. Несмотря на то, что невозможно провести четкую связь между точкой разрыва и

клинической картиной, чем больше генетического материала в сегменте 13q33 утрачено, тем серьезнее последствия. Но чаще всего потеря генетического материала приводит к задержке в развитии. Ниже приводится список возможных последствий делеции, выявленных в результате изучения медицинской литературы. Степень задержки в развитии, тем не менее, проявляется не у всех детей. У одних последствия минимальны, у других будет выражен один-два наиболее типичных признака. У некоторых может быть задето больше органов. Как показывает практика, у членов *Unique* последствия не такие серьезные, как описано в медицинской литературе.

Эта точка разрыва хромосомы 13 может привести к нарушениям развития различных систем органов и частей тела: позвоночник — недоразвитие отдельных позвонков; руки — укороченные мизинцы; закрытое положение ануса (нижней оконечности заднепроходного канала); ряд отклонений половых органов; почки; сердце; голова — обычно маленькая (микроцефалия); уши — обычно большие с большими мочками; глаза — дефекты в строении и развитии, например, колобома (форма радужной оболочки, известная как «замочная скважина») (Turleau 1978; Mucke 1983; Stoll 1998; Kuhnle 2000; Luo 2000).

В настоящее время в *Unique* зарегистрировано шесть участников с точкой разрыва в сегменте q33, у четверых из которых — простая делеция в сегменте q33, q33.2 или q33.3. У одного — сложный кариотип, в котором играет роль дополнительный материал хромосомы 8. По словам родителей, все дети очень часто болеют инфекционными

заболеваниями. У троих голова меньшего размера, еще у троих нарушение слуха, у двоих проблемы с мочевыводящей системой или почками, и еще у двоих косоглазие (страбизм). У одного ребенка был выявлен открытый артериальный проток (сохранившееся эмбриональное кровообращение сердца, канал которого зарастает после рождения, но иногда может потребовать и хирургического вмешательства). А также паховая грыжа и стриктура (сужение), влияющая на селезенку, в обоих случаях была проведена хирургическая коррекция. Только у одного ребенка в *Unique* встречаются отклонения, описанные в медицинских исследованиях, среди которых многочисленные кровоподтеки и обильные кровотечения (см. информацию о точке разрыва 13q34), а



также особое положение ануса, расположенного близко к гениталиям (U).

В медицинской литературе описан случай разрыва хромосомы в сегменте 13q33.3 у одного ребенка: у него задержка роста, но его способности к обучению не сильно пострадали. У этого ребенка маленькая голова, гипотония (низкий мышечный тонус) и немного необычные черты лица: крупные и низко поставленные уши, низкая переносица, широко посаженные глаза, маленький подбородок, высокий и широкий лоб (Stoll 1998). В *Unique* есть человек с данной делецией. У него отмечены гениталии промежуточного типа, кондуктивная потеря слуха, инфекции мочевых путей, слабый иммунитет, косоглазие, маленькая голова, частое появление синяков на теле и обильные кровотечения, расположение прямой кишки под яичками. Кроме того, у него гипотония и расстройство аутистического спектра (U).

В медицинской литературе описаны три мальчика с точкой разрыва 13q33.2 или 13q33. У одного был дефект нервной трубки (миеломенингоцеле), а также маленькая голова, широко посаженные глаза и гениталии промежуточного типа. Кроме этого, нейрогенная дисфункция мочевого пузыря (нарушение нормальной работы мочевого пузыря, вызванное повреждением части нервной системы), неопущение яичек, сколиоз и гидроцефалия легкой степени, задержка в развитии и значительные трудности в обучении. У другого мальчика также были гениталии промежуточного типа, маленький половой член, расположенный под мошонкой, а отверстие мочеиспускательного канала

может рисовать буквы, цифры и лица, переписывать слова и писать свое имя. Она начала писать в 7 лет и разглядывает книги, но не умеет читать. В 10 лет она начала пользоваться компьютером и, как сообщается, у нее очень хорошая память. Степень задержки умственного развития у этих девочек варьируется от умеренной до тяжелой.

Речь и язык

Степень задержки умственного развития влияет и на речь ребенка. Данные *Unique* показывают, что дети с меньшими ограничениями учатся говорить и, для выражения своих потребностей и желаний, пользуются не только отдельными словами, но также используют жесты и пытаются напевать. Дети с большим количеством ограничений не обладают подобными навыками общения.

Сидение, стояние, движение

Данные *Unique* показывают, что у детей явно выражена задержка в достижении важных этапов развития. Самый ранний возраст, когда малыш начинает сидеть самостоятельно, — 7 месяцев, самый поздний — 24 месяца. По крайней мере один ребенок не может сидеть без посторонней помощи в возрасте 5 лет. Известно, что один мальчик начал ходить к двум годам, но большинство родителей сообщают, что их ребенку понадобилось больше времени. К 4 или 5 годам некоторые дети ходят с помощью ходунков и ортезов, но для длинных дистанций им все равно нужно использовать инвалидное кресло. А одна девочка, напротив, очень любит играть в футбол.

Проблемы со здоровьем

■ Тазобедренные суставы

Нарушение развития тазобедренных суставов выявлено у 5 из 9 участников *Unique*. У одного мальчика наблюдается остеопороз и приобретенная дисплазия тазобедренного сустава, обоим нужна операция, чтобы они смогли ходить, а двое других в настоящее время находятся под наблюдением.

■ Заболевания сердца

Заболевания сердца развились у 5 детей, но прошли естественным путем, поэтому хирургическое вмешательство понадобилось только одному ребенку. У троих детей выявлен дефект перегородки — отверстие между камерами сердца, которое закрылось позже само. У одного мальчика обнаружили шум в сердце легкой формы. У одной девочки обнаружили открытый артериальный проток. В 4 года ей сделали операцию. Более того, митральный клапан у нее состоял только из двух створок, вместо трех. У одного малыша обнаружили мальформацию вены Галена, при которой капилляры, соединяющие артерии с венами в мозгу, отсутствуют, что ведет к повышенному кровотоку и большей нагрузке на сердце.

■ Заболевания почек

Два малыша родились с необычно маленькими почками, и у одного из них к 9 годам почки начали утрачивать свою функцию. Один ребенок родился с одной почкой.

■ Респираторные инфекции

Респираторные инфекции обычно проявляются у детей, которые очень часто отрыгивают пищу, в результате чего она попадает в легкие. Из таких детей у троих в возрасте от 6 до 12 лет наблюдается выраженная склонность к тяжелой астме.

Другие заболевания

У некоторых детей встречаются и другие заболевания. У детей могут возникать такие

низкий рост; маленькая голова или голова необычной формы, заболевания почек, отмеченная склонность к астме и тугоухость — у троих.

Точка разрыва в сегменте 13q32.3

В медицинской литературе описаны три человека, в том числе мужчина 49 лет, с небольшим количеством общих черт. Один ребенок родился преждевременно на 33 неделе беременности. У матери в этот период наблюдалось маловодие. Для такого срока ребенок был маленьким и имел необычные гениталии: разделенная мошонка и очень маленький половой член. Впоследствии у малыша появились серьезные трудности с кормлением и развилась гастроэзофагальная рефлюксная болезнь. Ребенок отставал в развитии, что особенно сказалось на его речи. Он начал ходить и произнес первое слово только в 2 года. Его индекс развития составлял 50.

У второго ребенка наблюдалась серьезная задержка в развитии, хотя и без явно выраженных физических отклонений. У мужчины зрачки были разного размера, он отставал в развитии. У него была косолапость левой ноги, исправленная с помощью операции. Он был низкого роста. Три позвонка срослись (Rivera 1985; Urioste 1995; Van Buggenhout 1999).

Среди участников *Unique* у троих выявлена делеция 13q32.3, а у одного из них к тому же обнаружена дупликация материала хромосомы 12. По словам родителей, у всех детей отмечены задержка развития крупной моторики, трудности в обучении и, в особенности, задержка развития речи. У одного ребенка наблюдается дисплазия тазобедренного сустава, у другого — расщепление неба (волчья пасть) и отсутствует один сердечный клапан; у двоих проблемы со зрением и у еще одного тугоухость. Что касается способности к обучению, у 12-летней девочки серьезные трудности в обучении: она может списывать и писать, но не умеет читать; она пользуется компьютером, и у нее хорошая память. Ее способность говорить отдельные слова стабильно развивается (U).

Показатели роста и веса

Дети обычно рождаются маленькими. Показатели веса при рождении у детей, зарегистрированных в *Unique*, варьируются от 2126 г до 3401 г. Дальнейший рост происходит с задержкой, и рост некоторых детей очень маленький. Так, девятимесячный малыш носил одежду новорожденного, а три семьи сообщили о том, что их старшие дети маленького роста. Рост 12-летней девочки составляет 120 см. Один мальчик принимал гормоны роста в течение года, чтобы увеличить свой рост, хотя уровень его гормонов роста был в норме.

Вскармливание

В *Unique* зарегистрировано немного человек с данной делецией, поэтому невозможно выделить общие проблемы при кормлении, которые бы отличались от таких же проблем у детей с другими хромосомными отклонениями. По крайней мере, у одного ребенка не было проблем с грудным вскармливанием, и она продолжает хорошо питаться и в 11 лет. Как сообщается, у двоих детей развилась гастроэзофагальная рефлюксная болезнь. Заболевание контролируется с помощью кормления густыми напитками и при соблюдении правильного положения ребенка во время и после кормления. Если это заболевание долгое время не проходит, антацидные (нейтрализующие кислоту) лекарства помогут защитить пищевод. Однако одного ребенка кормили через гастростому.

Обучение

По данным *Unique* задержка умственного развития может иметь ту или иную степень. В возрасте 5 лет девочка ходит в общеобразовательную школу, где получает индивидуальную помощь, старается писать и тренирует навыки чтения. Другая девочка в этом же возрасте достигает целей на гораздо более низком уровне. Один ребенок в 11 лет

располагалось не на головке полового органа, а на его нижней поверхности (гипоспадия). Что касается ануса, то он находился в протоке рядом с мошонкой. У последнего мальчика также был небольшой половой член и гипоспадия (Turleau 1978; Kuhnle 2000; Luo 2000).

Тем не менее, один участник *Unique* с этой делецией в свои 12 лет полностью здоров. Несмотря на то, что у него не сгибается большой палец на правой руке, и перед сном ему приходится надевать корсет из-за искривления позвоночника, никаких врожденных дефектов у него не обнаружено.

Показатели роста и веса

По информации, которой располагает *Unique*, дети часто рождаются с недобором веса, хотя это наблюдается не у всех. Вес одного новорожденного составлял 3320 г. Обычно задержка роста сохраняется, хотя у двоих детей рост нормализовался. После уретротомии у одного ребенка восстановилась нормальная работа мочевого пузыря, и показатели веса, которые были ниже одной пятой процентиля, пришли в норму в течение года. Рост другого ребенка постепенно нормализовался к девяти годам.

Еда и кормление

Из всех детей, о которых *Unique* располагает информацией, только у двоих не возникало трудностей с ранним кормлением, один из которых успешно кормился грудью до 8 месяцев. Один ребенок сосал с большим трудом, но затем сразу засыпал. Ему давали сцеженное молоко. Ребенку, испытывающему трудности с питьем из бутылочки, дали специальное приспособление для вскармливания детей с расщепленным небом (волчья пасть). Но, несмотря ни на что, все дети приспособились к твердой пище и, как сообщается, ни у одного из них нет проблем с питанием, за исключением предпочтений в еде.

Обучение

- Девочка в возрасте 2,5 лет умеет рисовать круги и линии с посторонней помощью и, по словам родителей, имеет хорошую память. У нее рассеянное внимание, а уровень умственных способностей соответствует умственному развитию восьмимесячного ребенка.
- В три года девочка самостоятельно рисует круги и линии, но не умеет читать и писать. Ее память описывают как отличную. Она ходит в специальную школу.
- В четыре года мальчик начал рисовать каракули. Сейчас ему уже восемь, и он узнает некоторые буквы, но не может ни прочитать, ни написать их. У мальчика отличная долговременная память, и ему нравится запоминать длинные и сложные слова, а затем произносить их в нужный момент. Он учится в специальной школе, и у него есть документ, подтверждающий особые потребности в обучении.
- В 6 лет мальчик не умеет рисовать, читать и писать, но пользуется крупной компьютерной мышкой. Он может включить компьютер, по картинке войти в учетную запись пользователя и запустить программу. У него неплохая память, склонность к музыке, и он любит, когда его хвалят. Помимо основных занятий в школе он посещает дополнительные развивающие занятия.
- В целом у этих детей степень задержки интеллектуального развития варьируется от умеренной до тяжелой.

Речь и язык

- В два с половиной года девочка выражает свои желания и чувства при помощи звуков, жестов и зрительного нахождения предметов. Она выговаривает отдельные слоги: ба, ма, па.

- В три года девочка уже понимает испанскую и английскую речь, но самостоятельно слова еще не использует. Однако интонация и жесты помогают ей в общении. На данный момент ее семья ждет официального подтверждения диагноза апраксии.
- В четыре года мальчик начал говорить. Сейчас ему восемь, и при разговоре он также пользуется звуками и жестами. В речи он в основном использует предложения из трех слов, но он любит длинные и сложные слова. У него возникают большие трудности с артикуляцией звуков.
- В 6 лет мальчик использует отдельные слова и иногда связывает их по смыслу, например, «доброе утро». Он хорошо воспринимает речь на слух, но очень расстраивается из-за того, что у него самого не получается выразить свои мысли. Ему трудно управлять своим языком, поэтому возникают трудности с четкой артикуляцией звуков.
- В 12 лет мальчик говорит, но понимают его только члены семьи.

Сидение, стояние, движение

Весьма характерной является задержка развития крупной моторики на разных стадиях. По данным *Unique*, с 10-ти месяцев дети начинают переворачиваться, к середине второго года самостоятельно сидят, через несколько месяцев могут двигать тазом и ползать и начинают ходить в возрасте двух-трех с половиной лет. Однако это не всегда так. Девочка трех лет удивляет врачей своей активностью и способностью бегать, а мальчик в восемь лет не может сидеть без подушек и передвигаться без специальной обуви и ходунков. Другой шестилетний ребенок начал ходить в два с половиной года, но он неуверенно стоит на ногах, быстро устает, а для исправления формы ног носит ножные обхваты и нуждается в регулярной физической терапии.

Проблемы со здоровьем

■ Инфекционные заболевания

Дети болеют инфекционными заболеваниями чаще, чем ожидалось, а сами болезни проходят достаточно тяжело. Так, двоим детям, часто болеющим ОРВИ, требуется госпитализация. Другой же подхватывает вирус за вирусом, а у четвертого слабый иммунитет. У одного ребенка была обнаружена связь между пищеводом и дыхательными путями (Walsh 2001).

■ Почки

У одного ребенка раньше часто обнаруживали следы крови в моче, что свидетельствует о длительных инфекциях мочевыводящих путей. У другого ребенка из-за небольших почек часто наблюдался рефлюкс из мочевого пузыря в почки. Потребовалось хирургическое вмешательство.

■ Аномалии развития половых органов

Считается, что ген, расположенный приблизительно в сегменте 13q32.2-q34, отвечает за нормальное развитие половых органов. При отсутствии данного гена у детей наблюдаются нарушения развития гениталий. Нарушения встречаются как у мальчиков, так и у девочек, но у мальчиков они выражены более явно. Нарушение развития гениталий было обнаружено у трети детей, зарегистрированных в *Unique*. Существует целый ряд отклонений таких, как гипоспадия (наружное отверстие мочеиспускательного канала располагается на нижней поверхности полового члена), очень маленький половой член, разделение мошонки и расположение полового члена под мошонкой. У девочек — разделенная матка, увеличенный клитор, а также отсутствие влагалищных складок.

При рождении у ребенка может отсутствовать анус (наружное отверстие прямой кишки),

потому что отверстие закрыто кожей, или прямая кишка еще не полностью развита. При этом, у девочек проток прямой кишки может иметь выход во влагалище, а у мальчиков — в мошонку. В редких случаях, несмотря на очень близкое расположение ануса к мошонке, он развивается нормально (Urioste 1995; Bartsch 1996; Kuhnle 2000; Walsh 2001; Unique).

К проблемам со здоровьем относят также искривление позвоночника, которое наблюдается у отдельных людей (замечено у двоих детей, хирургическое вмешательство не требуется), косолапость и экзема в тяжелой форме.

Слух

Двое детей носили слуховые аппараты, но у одного из них в 6 лет слух улучшился, и слуховой аппарат ему больше не нужен. Кроме того, у одного из них установлены трубки для вентиляции среднего уха (ушные трубки), а у второго были частые ушные инфекции, повреждающие барабанные перепонки. Другой ребенок, напротив, очень чувствителен к звукам.

Зрение

Из всех детей, зарегистрированных в *Unique*, структурный дефект глаз был обнаружен только у одного ребенка с астигматизмом. У двоих наблюдается страбизм (косоглазие), и у одного, возможно, близорукость высокой степени, хотя диагноз еще не поставлен.

Точка разрыва в сегменте q32

“ Очаровательный смех и достаточно спокойный характер.

“ Рэйчел постоянно смеется и поет, рядом с ней очень весело. Она очень яркая, и у нее будут большие успехи - 12 лет

Клиническая картина у людей с точкой разрыва в сегменте 13q32 очень сильно различается.

Предполагается, что делеция на участке 13q32 ведет к тяжелой форме инвалидности, но, судя по информации *Unique*, это происходит не всегда. Помимо основных признаков, характерных для делеций с точками разрыва в сегментах 13q33 и 13q34, основные черты данной делеции, описанные в медицинской литературе, включают в себя следующее: медленный рост после рождения, приводящий к маленькому росту и весу; маленькая голова необычной формы, иногда наблюдается низкая линия роста волос на лбу или очаговая алопеция; недоразвитие нервной ткани, которая соединяет два полушария мозга (агенезия мозолистого тела) или другие структурные аномалии мозга; чрезмерный рост волос на теле; тугоухость; недоразвитие больших пальцев или их отсутствие, или другие аномалии строения рук или ног; заболевания сердца; болезни глаз, например, отсутствие радужки; сколиоз и косолапость (Telfer 1980; Wilson 1984; Al-Awadi 1985; Brown 1993; Grindel 1999).

В *Unique* на настоящий момент зарегистрировано 9 участников в возрасте от 3 до 14 лет с точкой разрыва в сегменте 13q32. У шести из них делеция с точкой разрыва в сегменте 13q32, а у двоих обнаружены отклонения и в других хромосомах. У троих из них точка разрыва в сегменте 13q32.3. Информация, полученная от семей-участниц, помогает выявить общую клиническую картину. У пяти из девяти детей выявлены сердечные заболевания и нарушения развития тазобедренных суставов; у четверых детей ухудшение зрения и

