Unique

Understanding Chromosome & Gene Disorders

Инвертированная дупликация и делеция короткого плеча хромосомы 8

rarechromo.org

Инвертированная дупликация и делеция короткого плеча хромосомы 8

Инвертированная дупликация и делеция короткого плеча хромосомы 8, также известная как inv dup del 8p, является редкой генетической патологией. По статистике, она встречается у одного ребенка из 10 000 – 30 000. У людей с данной патологией наблюдается не только наличие дополнительной копии (дупликации) одного участка хромосомы 8, но и отсутствие копии (делеция) другого участка хромосомы 8.

Как и другая хромосомная патология, избыток и недостаток хромосомного материала могут быть причиной врождённых пороков развития, нарушения развития и снижения интеллекта у ребенка, а также приводить к ряду других индивидуальных особенностей, выраженных в разной степени. В большинстве случаев inv dup del 8p не приводила к каким-либо патологиям, угрожающим жизни ребенка (García-Santiago 2015; Akkurt 2017).

Что такое хромосомы?

Организм человека состоит из миллиардов клеток. Подавляющее большинство этих клеток содержат около 20 000 генов с информацией, сообщающей организму, как развиваться, расти и функционировать.

Гены, в свою очередь, образуют структуры — хромосомы, состоящие из сложного химического вещества — ДНК. Хромосомы (и, следовательно, гены) обычно наследуются парами — по одной копии от каждого родителя.

Нормальная клетка организма человека содержит 46 хромосом. Из этих 46 хромосом, две являются половыми: у женщин две хромосомы X (XX), у мужчин – одна хромосома X и одна хромосома Y (XY). Остальные 44 хромосомы образуют 22 пары и нумеруются от 1 до 22, от самой большой до самой малой, соответственно.

Пары хромосом 1-22
X и Y (мужской набор)
Пара хромосомы 8 обведена красным

Подробнее о хромосоме 8

Хромосомы невозможно увидеть невооруженным глазом. Однако, если их окрасить специальным составом и рассмотреть под микроскопом, можно заметить, что каждая состоит из светлых и темных поперечных полос. На рисунке ниже изображена последовательность полос хромосомы 8.

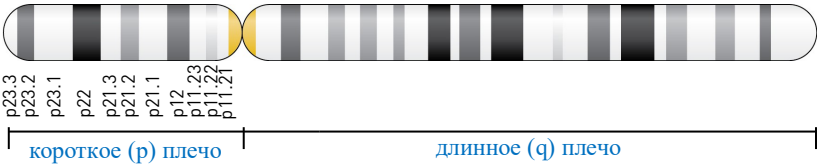

Каждая хромосома имеет короткое (p) плечо (от французского слова ‘petit‘ — «малый») и длинное (q) плечо. Их участки пронумерованы, начиная с того места, где встречаются короткое и длинное плечи (центромера (отмечено желтым). Участки с меньшим номером, такие как p12, находятся ближе к центромере. Участки, находящиеся ближе к центромере, называют проксимальными. Участки, имеющие больший номер (например, p23) и находящиеся дальше от центромеры, ближе к концу хромосомы, относятся к дистальной части хромосомы. Термин cen используют для обозначения местоположения, очень близкого к центромере, а термин ter (от англ. ‘terminal‘) обозначает местоположение, более близкое к концу короткого или длинного плеча.

Хромосомные изменения

Такие изменения в структуре хромосом, как inv dup del 8p, происходят чаще всего во время клеточных делений, которые приводят к образованию яйцеклеток или сперматозоидов. Во время этого процесса каждое плечо каждой из 46 хромосом сначала расщепляется продольно на две тонкие нити, которые удерживаются вместе в центромере. Затем хромосомы располагаются в виде 23 пар, причем хромосомы из одной пары лежат рядом друг с другом, за исключением половых хромосом X и Y, которые прикрепляются друг к другу на одном конце. Затем происходит обмен участками ДНК в процессе, известном как кроссинговер (рекомбинация), при этом нити хромосом удерживаются вместе в точках пересечения (известных как хиазмы). Пары хромосом «узнают» друг друга, поскольку они схожи. Однако в тех местах хромосомы, где есть повторы участка ДНК на небольшом расстоянии, такой участок может образовать пару с повторяющимся участком на той же хромосоме, а не с аналогичным участком на второй хромосоме. В результате этого могут возникать «ошибки», приводящие к потере, удвоению и/или перестройке частей хромосомы.

Подобные хромосомные перестройки относительно часто возникают в коротком плече хромосомы 8 из-за наличия в этом месте двух кластеров генов обонятельных рецепторов (копии генов, участвующих в восприятии запаха). Большая часть ДНК короткого плеча хромосомы 8 представлена уникальной последовательностью, но вышеупомянутые кластеры генов приводят к образованию двух участков, где последовательность ДНК повторяется на близком расстоянии. Эти повторяющиеся участки находятся в проксимальной части локуса 8p23.1, называемой REPP, и в более дистальной части локуса 8p23.1, называемой REPD (см. диаграмму на стр. 4). Эти участки являются

Источники

Данная брошюра основана на информации, опубликованной в медицинских источниках, а также на сведениях, полученных от членов *Unique*. Имя первого автора и дата публикации статей в медицинской литературе указаны для возможности поиска аннотаций или оригинальных статей в текстовой базе данных медицинских и биологических публикаций PubMed (http://www.ncbi.nlm.nih.gov/pubmed). Больше информации вы можете найти на сайте *Unique*. В 2017–2018 годах было проведено исследование, в ходе которого собраны подробные сведения о 33 членах *Unique*. Кроме того, была использована возможная информация о других участниках базы данных.

ломкими сайтами хромосомы, т.е. участками, склонными к образованию разрывов. При образовании сперматозоидов или яйцеклеток ошибка в репликации с большей вероятностью может произойти именно в этих локусах REPP и REPD, что приведет к таким сложным хромосомным перестройкам как inv dup del 8p.

Люди с inv dup del 8p имеют одну нормальную хромосому 8 и одну хромосому 8 со сложной перестройкой. При этой перестройке исчезает небольшой участок на самом конце короткого плеча хромосомы 8: обычно от локуса REPD до конца короткого плеча хромосомы 8 (pter) (красный участок на диаграмме ниже), а сравнительно большой участок - от локуса REPP до локуса 8p11 по направлению к центромере (синий участок на диаграмме) - удваивается. Размер дуплицируемого участка может варьироваться (см. раздел «Может ли варьироваться размер дуплицированного участка?»).

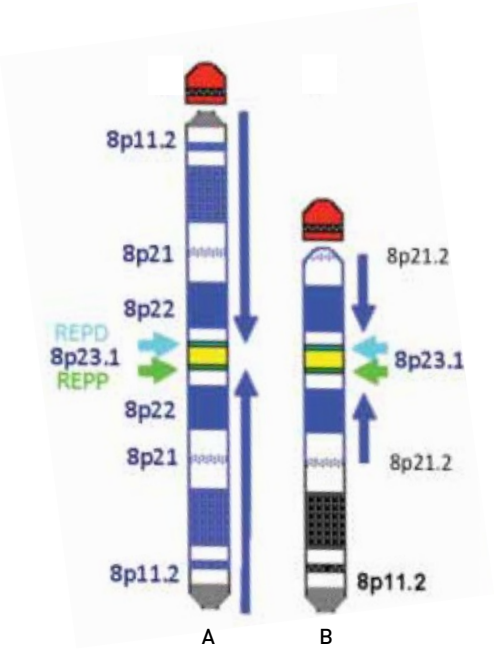

Образовавшийся дополнительный участок располагается в направлении, противоположном всем остальным участкам хромосомы, поэтому он называется инвертированным (сокр. «inv», от англ. ‘inverted‘). На изображении видно, что на хромосоме, имеющей inv dup del[8], полосы верхней части синей секции являются зеркальным отражением полос, расположенных ниже желтой секции . Удвоенные сегменты разделены участком 8p23.1, который не подвергается никаким изменениям (отмечен желтым цветом).

Может ли варьироваться размер дуплицированного участка?

Да, может. Размер дуплицированного (отмеченного синим) сегмента не одинаков у всех людей с inv dup del 8p. В зависимости от того, где разрывается

хромосома, этот участок может быть длинным или, наоборот, коротким. Диаграмма А (выше) иллюстрирует более частый вариант большой дупликации с точкой разрыва в участке 8p11.2. Однако у некоторых людей точка разрыва находится ближе к центромере, например, в локусе 8p11.21, из-за чего появляется более крупная дупликация. Точка разрыва также может быть расположена, например, в локусе p12 или p21 (диаграмма B), и дупликация будет, соответственно, меньше (на этой диаграмме точка разрыва находится в локусе 8p21.2).

Примечание: в тексте данного руководства точка разрыва будет упомянута в скобках, например, «inv dup del 8p (p11)» означает дупликацию с точкой разрыва в 8p11.

У некоторых людей с inv dup del 8p зарегистрировано только наличие дупликации при отсутствии маленькой делеции. Вероятно, им был поставлен неточный диагноз только с использованием метода кариотипирования, при котором хромосомы исследуются под микроскопом. Дупликация достаточно большая, и ее легко обнаружить этим методом, чего нельзя сказать о крохотной делеции. Поэтому считается, что подавляющее большинство людей с инвертированной дупликацией хромосомы 8p также имеют небольшую делецию (Guo 1995). В исследование *Unique 2017/18* вошли только люди с подтвержденным диагнозом inv dup del 8p.

В 2018 году среди членов *Unique* с подтвержденным диагнозом inv dup del 8p у 58 человек точка разрыва была в 8p11, у 10 человек - в 8p12, у 12 человек - в 8p21, у одного человека - в 8p22.

При делеции, обычно наблюдаемой при inv dup del 8p, большая часть локуса 8p23 все же присутствует в одной копии, соединяющей дуплицированные участки. Соответственно, и критические гены этого региона присутствуют в нормальном количестве.

Имеют ли значение размер и место дупликации?

Удвоение хромосомного материала имеет различные по выраженности эффекты, и это зависит от ряда факторов, которые мы только начинаем понимать. К этим факторам относятся размер дупликации, количество генов, вовлеченных в дупликацию, и функции этих генов. Этот принцип применим и к делециям.

Проявления могут быть обусловлены не только функцией генов, расположенных в дополнительном или отсутствующем сегментах хромосомы, но и взаимодействием этих генов с другими генами, находящимися в этой же или в других хромосомах. Например, так называемые «гены-модификаторы», расположенные в разных участках генома, влияют на экспрессию других генов, в результате чего проявляются определенные признаки. Также имеет значение суммарный эффект вариаций последовательности ДНК по всему геному и воздействие факторов среды (как внешней, так и внутренней).

Именно поэтому даже у людей с одинаковыми или похожими дупликациями и делециями, в частности с inv dup del 8p, внешние проявления могут варьироваться по их сочетанию и степени выраженности. Дупликации и делеции, которые приводят к увеличению или утрате группы соседних генов,

могут быть причиной многочисленных не связанных между собой особенностей, составляющих широкий спектр проявлений одного и того же редкого хромосомного нарушения.

В то же время определенные делеции/дупликации могут так нарушать работу одного или нескольких генов, как не будут нарушать другие, даже очень похожие делеции/дупликации, приводя к появлению специфических признаков.

По результатам некоторых исследований спектр и степень тяжести клинических проявлений у людей с inv dup del 8p имеет прямую зависимость от размера дуплицированного участка хромосомы. Однако анализ данных членов *Unique* указывает на вариабельность клинических проявлений независимо от размера дупликации (Hand 2010; García-Santiago 2015; Unique).

Мозаицизм

У некоторых людей в организме одновременно присутствуют как клетки с inv dup del 8p, так и клетки с нормальным числом и строением хромосом, либо клетки с другим вариантом строения хромосомы 8, например, с терминальной делецией короткого плеча хромосомы 8. Такое явление называется мозаицизмом, и оно обычно возникает вскоре после оплодотворения. В 2018 году к *Unique* присоединился один человек с подтвержденным мозаицизмом по inv dup del 8p.

Мозаицизм случается редко, но в части случаев, описанных в медицинской литературе, его клинические проявления были менее выраженными. Доля клеток с inv dup del 8p в разных тканях организма человека может отличаться, что обуславливает различные клинические проявления. Определить степень мозаицизма непросто, так как ткани, которые играют особенно важную роль для развития организма, например, головной мозг, исследовать очень трудно, в отличие от клеток крови или слюны, которые обычно используют для генетического анализа (*Vermeesch 2003; Hand 2010).*

Почему это произошло? Может ли это повториться?

Чтобы ответить на этот вопрос, необходимо провести анализ хромосом у ребенка и его родителей. Однако точно известно, что никакие действия матери или отца не могли стать причиной возникновения inv dup del 8p, также как и не могли это предотвратить. Ребенок с хромосомной перестройкой может родиться в любом уголке мира и в абсолютно любой семье. Хромосомная перестройка также может произойти и в клетках растений и животных. В этом никто не виноват.

Ребенок с inv dup del 8p может родиться у родителей, не имеющих хромосомных аномалий. Генетики называют такое явление термином «*de novo*» (dn), означающим, что дупликация и делеция возникли впервые у ребенка. Причина возникновения inv dup del 8p неизвестна, вероятнее всего, это просто случайность, произошедшая на стадии формирования яйцеклетки или сперматозоида. В этом случае риск рождения еще одного ребенка с таким же отклонением не больше, чем у любого другого человека в популяции (Ergun 2010; Unique).

Считается, что наличие повторяющихся локусов REPP и REPD в коротком плече хромосомы 8 является предположительной причиной возникновения не

только редкой inv dup del 8p, но и чрезвычайно распространенной в общей популяции инверсии короткого плеча хромосомы 8. Эта инверсия встречается у 39% представителей японской нации и 26% европейцев; она затрагивает тот же сегмент 8p23.1, который ни удваивается, ни утрачивается у людей с inv dup del 8p. Носительство инверсии короткого плеча хромосомы 8 никак не отражается на здоровье и развитии человека, и до рождения ребенка с хромосомной патологии обычно не возникает поводов сделать хромосомный анализ и узнать об этом носительстве.

В ходе генетического обследования инверсия 8p была обнаружена у большинства матерей, чьи дети имели inv dup del 8p, включая нескольких членов *Unique* (Giglio 2001; García-Santiago 2015; Unique; Dr Fe García Santiago, личное общение). Наличие этой распространенной инверсии может быть обнаружено с помощью хромосомных анализов, проведенных у родителей. Носительство инверсии означает, что, если у вас есть ребенок с inv dup del 8p, то теоретически у вас есть риск рождения еще одного ребенка с такой же патологией. Однако вероятность повторения последовательности событий, приводящих к возникновению перестройки, все-таки остается очень низкой, даже при носительстве частой инверсии короткого плеча хромосомы 8. Для обсуждения всех вопросов вам необходимо обратиться на консультацию к врачу-генетику. Важно помнить, что ни факторы окружающей среды, ни пищевые привычки, ни образ жизни не могут вызвать эти хромосомные перестройки и что ни один из родителей ребенка не несет за них ответственность. (Floridia 1996; Giglio 2001; Kostiner 2002; Shimokawa 2004; García-Santiago 2015).

Диагноз

В некоторых случаяхinv dup del 8p диагностировали еще до рождения ребенка по признакам, выявленным с помощью УЗИ: чрезмерное количество амниотической жидкости (многоводие), медленное или аномальное развитие сердца, аномалии в развитии головного мозга и деформация стоп. Однако большинству детей диагноз поставили только после рождения или в детстве, как правило, из-за «дисморфичных» (необычных) внешних признаков или задержки в развитии (de Die-Smulders 1995; Macmillin 2000; Soler 2003, Pramparo 2004; Hand 2010; Sireteanu 2013; Chen 2016; Akkurt 2017; Unique).

“ Нашей дочери было около года, когда получили результаты анализов. Нам не предлагали проходить генетическое тестирование, но так как у нас есть старший ребенок, нам было ясно, что она растет не как другие дети. Например, она не приобретала вовремя положенные навыки. Когда ей было 9 месяцев, и ей проводили операцию по устранению расщелины неба, врачи согласились сделать анализ крови ”, — inv dup del 8p (p11)

“ Мы решили пройти обследование, когда нашей дочери было четыре года - через несколько месяцев после начала судорожных припадков. Мы были уверены, что судорожный синдром связан с каким-то специфическим заболеванием. Мы не думали о генетическом обследовании до этого, но мы уже видели, что у нашей дочери серьезная задержка в физическом и умственном развитии ”, — inv dup del 8p (p12)

“ Когда ей было полтора года, она прошла генетическое обследование из-за выраженной задержки в развитии ”, — inv dup del 8p (p21)

Результаты обследования

В зависимости от того, как давно вашему ребенку поставили диагноз, результаты генетического обследования могут быть представлены одним из следующих вариантов:

46,XY.ish del(8)(p23.1p23.3) inv dup(8)(p12p23)dn Этот результат показывает, что было обнаружено нормальное число хромосом [46], в том числе одна хромосома X и одна хромосома Y , то есть это мальчик или мужчина. При проведении анализа был использован метод флуоресцентной гибридизации in situ FISH (.ish). В результате анализа выявили отсутствие сегмента ДНК в хромосоме 8 (del(8)) между локусами p23.1 и p.23.3, в конце короткого плеча хромосомы. dup(8) означает дупликацию в хромосоме 8. (p12p23) указывает на те локусы, которые удвоились; в данном случае от локуса p12 до локуса p23. (inv) означает, что дупликация инвертированная. dn означает, что хромосомный анализ родителей не выявил у них отклонений, то есть данная хромосомная перестройка — впервые возникшее изменение (*de novo*) и не была унаследована ни от отца, ни от матери.

46,XX,del(8)(p23.1p23.2) inv dup(8)(p21.3p23.1) Этот результат показывает, что было обнаружено нормальное число хромосом (46), в том числе две хромосомы X, что означает, что это девочка или женщина. Inv dup(8)(p21.3p23.1) означает наличие инвертированной дупликации в хромосоме 8p в участке от p21.3 до p23.1. Также обнаружено отсутствие ДНК в участке от 8p23.1 до p23.2 (del(8)(p.23.1p23.2)).

arr[GRCh37] 8p23.1p11.22(12580132_39258953)x3, 8p23.3p23.1(190822_6735381)x1 Этот результат показывает, что обследование проходило с использованием метода ДНК-микрочипов (arr). GRCh37означает сборку генома человека, которая использовалась для сравнения (см. Сборка генома (синее поле). В результате анализа были обнаружены две аномалии ДНК. Одна из них затрагивает участок от 8p23.1 до p11.22. Аномалия ДНК идентифицируется по номерам пар оснований (точкам, где возникло нарушение в хромосоме). В данном случае, аномалия ДНК произошла между парами оснований 12580132 и 39258953 (при вычитании первого числа из второго мы получаем количество пар оснований с аномалией — 26 678 821 или 26,7 Мб). Это дополнительная копия (x3; нормальное число копий – 2), то есть, дупликация. Вторая аномалия затрагивает участок от 8p23.3 до p23.1, и соответственно, ДНК, лежащую между парами оснований 190822 и 6735381 (6 544 559 пар оснований или 6,5 Мб). (x1) указывает на то, что не хватает одной копии генетического материала (в норме их должно быть две), значит, произошла делеция хромосомы.

46,XX,del(8)(p23.1pter)dup(8)(p23p21.1)[8]/46,XX[12] Это пример мозаицизма, то есть, клетки этого человека различаются по числу или строению хромосом. Это девочка или женщина (XX). Было исследовано двадцать клеток. В восьми ([8]) клетках определено отсутствие генетического материала (del) хромосомы 8 (8) на участке от p23.1 до самого конца короткого плеча (pter), а также наличие дупликации (dup) материала хромосомы 8 ((8)) на участке от p23 до p21.1. В двенадцати ([12]) клетках был выявлен нормальный женский кариотип (46,XX).

Сборка генома

В 2003 году было объявлено о завершении международного проекта «Геном человека», главной целью которого было создание полной последовательности человеческого генома и карты генов.

Однако последовательность многих участков была установлена не полностью, и ученые продолжают исследования, восполняя пробелы на карте генов. Каждый раз, когда появляется новая информация о геномной последовательности, нумерация пар оснований хромосом немного меняется, и, следовательно, может сдвигаться нумерация отдельных генов и дупликаций.

Каждую новую версию генома обычно называют «сборкой». Новые сборки генома публикуются каждые несколько лет. Предоставляемая генетическая информация основана на самой последней на момент проведения исследования сборке генома человека (Genome Reference Consortium (GRC) human (h)). Таким образом, последовательность ДНК может быть обозначена как hg19 - геном человека 19 (в генетическом заключении она также может быть названа GRCh37), который был опубликован в 2009 году, или hg 18, который был опубликован в 2006 году. Чем меньше номер hg, тем раньше была выпущена сборка. Новейшая на данный момент сборка была опубликована в 2014 году и получила название GRCh38/hg38.

Основные проявления

Каждый человек с inv dup del 8p уникален и сталкивается с различными проблемами медицинского характера и трудностями в развитии. Ниже представлены те проявления, которые встречаются наиболее часто и/или могут серьезно повлиять на здоровье или развитие ребенка:

- Определенная степень задержки в развитии
- Определенные трудности в обучении
- Задержка речевого развития или отсутствие речи
- Низкий мышечный тонус (гипотония)
- Аномалии строения головного мозга
- Патологии сердца, которые обычно проходят естественным образом
- Трудности при кормлении
- Характерные внешние черепно-лицевые особенности

Нарушения, которые обычно не проявляются при рождении, но могут развиться в детском возрасте:

- Искривление позвоночника
- Контрактура суставов, ограничивающая двигательную способность

Другие проявления

Множество других проявлений было описано в медицинской литературе и у членов *Unique*. Некоторые из них в целом чаще встречаются у детей с хромосомными отклонениями, другие же могут быть не связаны с

хромосомной патологией. Тем не менее, учитывая тот факт, что они описаны у других людей с inv dup del 8p, врач вашего ребенка может обратить на них особое внимание. К ним относятся:

- Высокое / готическое нёбо
- Аномалии развития зубов
- Аномалии развития глаз
- Аномалии рук, ног, кистей или стоп, включая косолапость
- Паховая или пупочная грыжа
- Неправильное положение кишечника
- Аномалии мочевыделительной системы
- Врожденный вывих или нестабильность тазобедренного сустава
- Преждевременное сращение костей черепа
- Преждевременное (раннее) половое созревание
- Эозинофильный эзофагит
- Гиперактивность и аутистическое поведение
- Чрезмерное слюнотечение

(Feldman 1993; de Die-Smulders 1995; Guo 1995; Tonk 2001; Fisch 2011; García-Santiago 2015; Akkurt 2017; Unique)

Беременность и роды

Хотя у многих беременность протекала без осложнений, около половины опрошенных группы *Unique* сообщили о проблемах в течение этого периода (в том числе, 16 из 30 участниц исследования 2017–2018 г.).

Чаще всего сообщалось об отклонениях, выявляемых при ультразвуковом исследовании плода, и задержке внутриутробного развития плода (синдром задержки роста плода (СЗРП)). У нескольких матерей наблюдались кровотечения во время беременности, другие рассказали, что ребенок мало шевелился в утробе (сниженная двигательная активность плода). У некоторых беременных отмечалось увеличенное (многоводие) или уменьшенное (маловодие) количество околоплодных вод. В некоторых случаях в состав пуповины входило только два сосуда вместо положенных трех. В немногих случаях наблюдалось повышенное артериальное давление или преэклампсия. У одной из опрошенных *Unique* была зафиксирована частичная отслойка плаценты (отделение плаценты от стенки матки).

“ Абсолютно нормальная и здоровая беременность. У меня было тазовое предлежание до 38 недели. Мы думали, что из-за этого могут возникнуть трудности, но, в конце концов, она перевернулась ”, — inv dup del 8p (p11)

“ [Согласно данным УЗИ в течение беременности] накопление жидкости в головном мозге, синдром Дэнди-Уокера (СДУ), отсутствие мозолистого тела, увеличенное сердце и водянка плода. Было такое ощущение, будто они на каждом УЗИ обнаруживают что-то новое. Мы были готовы к тому, что нашей дочери нужно будет проводить шунтирование сразу после рождения, но в

итоге, когда она родилась, избытка жидкости в мозге уже не было, как и синдрома Денди-Уокера ”, — inv dup del 8p (p11)

“ Сниженная двигательная активность, малое количество амниотической жидкости, обратный диастолический кровоток в артерии пуповины. Задержка роста ”, — inv dup del 8p (p21)

“ Беременность протекала без осложнений ”, — inv dup del 8p (p21)

Согласно исследованиям *Unique*, у 14 из 44 матерей, которые рассказали нам о продолжительности своей беременности, были преждевременные роды между 32 и 36 неделями. Несколько из них так же сообщили, что роды прошли чрезвычайно быстро. В медицинской литературе описан похожий случай (Chen 2016).

В трети случаев роды произошли с помощью кесарева сечения (исследование 2017–2018 г). Основными показаниями к оперативным родам были тазовое предлежание плода либо наличие кесарева сечения у матери в анамнезе. Иногда операцию делали в связи с осложнениями беременности, такими как преэклампсия или задержка роста плода.

Новорожденные

У большинства младенцев уже при рождении наблюдались определенные проблемы. У 12 младенцев *Unique* были нарушения дыхания, многие нуждались в неотложной кратковременной вентиляции легких. У четверых отмечалось апноэ (эпизоды остановки дыхания, часто во время сна).

Еще одной существенной проблемой была желтуха, зарегистрированная у 14 младенцев. У многих детей она была тяжелой, и им требовалась фототерапия. У одного мальчика отмечалась затяжная желтуха до 4–6 месяцев (Santiago 2014; Unique).

12 родителей группы *Unique* говорили, что их новорожденные «необычно малоактивные и спокойные». Для врачей это тревожный признак, так как он может быть обусловлен каким-либо заболеванием. Трудности вскармливания - еще одна распространенная проблема (см. раздел Кормление).

“ Желтуха была умеренно выражена. У него быстро развились проблемы с дыханием, а после приступа апноэ на третий день жизни его перевели на искусственную вентиляцию легких ~, — inv dup del 8p (p11)

“ Легкая форма желтухи. Несмотря на то, что он маленький ¾ он здоровый~, — inv dup del 8p (p11)

“ У него была умеренная желтуха, которая не требовала лечения. У меня были естественные роды, и оценка по шкале Апгара была 10 на первой и пятой минуте жизни. Его положили в отделение интенсивной терапии для контроля за его температурой тела, уровнем сахара и усвоением пищи. Он пролежал в отделении почти три дня, а затем был выписан домой~, — inv Dup Del 8p (p11)

“ Он был недостаточно активным и выглядел слишком спокойным ”, — inv dup del 8p (p11)

“ Когда он родился, он плакал почти беззвучно. Мама укладывала ребенка в колыбель рядом со своей кроватью, чтобы слышать его. Она часто следила за его дыханием и замечала, как он переставал дышать, а затем жадно глотал воздух ”, — inv dup del 8p (p12)

“ Желтуха протекала тяжело. Примерно 2 недели мы пользовались аппаратом для фототерапии дома ”, — inv dup del 8p (p21)

Физическое развитие

У большинства новорожденных вес был нормальным или немного ниже нормы.

Средний вес при рождении у младенцев *Unique* с inv dup del 8p составлял 2,92 кг (от 1,42 кг до 4,2 кг). Самый маленький вес был у недоношенных детей.

Трудности при кормлении в первые месяцы жизни могут привести к замедленному набору массы тела относительно роста. По словам родителей, примерно две трети младенцев *Unique* (согласно исследованию - 17 из 29) имели задержку роста, по большей части легкую или умеренную. Зачастую у детей невысокий рост, а вес ниже нормы. Только у некоторых детей рост и вес опережает средние показатели для их возраста (Taylor 1977; Mitchell 1994; de Die-Smulders 1995; Masuda 2002; Vermeesch 2003; Hand 2010; Unique).

Кормление

Трудности при кормлении в раннем возрасте возникали практически у всех детей *Unique*.

У большинства они были преодолимыми и кратковременными, однако в некоторых случаях приобретали хронический характер, требовали лечения и приводили к серьезным нарушениям. Проблемы со вскармливанием необходимо решать как можно раньше, обратившись к квалифицированному специалисту по вскармливанию.

Многие матери пытались кормить грудью, но в большинстве случаев дети не могли правильно захватить грудь, были слишком вялыми, быстро утомлялись, не имели сосательного рефлекса или были неспособны к одновременному сосанию, глотанию и дыханию. Некоторым матерям удавалось кормить грудью, однако и в этих случаях у детей наблюдалась недостаточная прибавка веса. По меньшей мере, 15 детям из группы *Unique* приходилось обеспечивать питание через назогастральный зонд (НГЗ), который устанавливался через нос в желудок (в одном из случаев — после попытки кормления при помощи орогастрального зонда (ОГЗ), проходящего через рот в желудок). В шести случаях питание временно осуществлялось с использованием гастростомы, через которую пища попадала напрямую в желудок. Кормление одного из детей осуществлялось посредством гастроеюностомы (как и обычная гастростома, трубка помещалась в полость желудка, но вводимая пища, минуя желудок, поступала непосредственно в тонкую кишку по маленькой трубочке). Некоторым детям зондовое питание требовалось более длительное время.

Большинство младенцев кормились через соску, однако дети с короткой уздечкой языка (когда язык фиксируется складкой ткани ко дну ротовой

полости), расщелиной нёба или готическим нёбом нуждались в специальных приспособлениях для кормления (таких как поильник Хабермана), и, по меньшей мере, в одном из случаев предпочтительным вариантом оказалось грудное вскармливание. Однако из-за того, что младенцы часто давятся, кашляют и захлебываются, даже вскармливание через соску может оказаться затруднительным. В большинстве случаев переход от бутылочки к поильнику с мягким носиком или кормлению густыми смесями при помощи ложки происходил с задержкой, многие дети достигали этого этапа только к 6-12 годам.

У значительного числа младенцев наблюдался рефлюкс, при котором происходил частый и неконтролируемый обратный заброс содержимого из желудка в пищевод. В отдельных случаях он был выраженным и приводил к гастроэзофагеальной рефлюксной болезни (ГЭРБ). У грудных детей существует опасность попадания жидкости, пищи и слюны в дыхательные пути или лёгкие (аспирация). У некоторых детей рефлюкс был настолько выраженным, что приводил к дефициту веса на протяжении многих месяцев. Существует множество простых способов борьбы с рефлюксом, в том числе кормление ребенка в позе полулежа и использование кровати с приподнятым изголовьем. Кроме того, лечащий врач может порекомендовать применение пищевых загустителей и препаратов, препятствующих забросу содержимого желудка и нейтрализующих воздействие кислоты на пищевод. В случаях, когда подобные меры недостаточны, скорректировать работу пищеводного сфинктера может операция под названием фундопликация, как это было сделано у троих детей из группы *Unique*. Данная операция заключается в обертывании конца пищевода верхней частью желудка, которая подшивается к пищеводу. Одновременно с этим сужается пищеводное отверстие диафрагмы.

Нескольким детям из группы *Unique* был поставлен диагноз эозинофильный эзофагит, симптомы которого схожи с рефлюксом, однако не купируются антирефлюксными препаратами (*см.* раздел Эозинофильный эзофагит).

“ Желудочный зонд установлен у него с рождения. Кроме того, у него диагностировали ГЭРБ (гастроэзофагеальную рефлюксную болезнь), и он до сих пор принимает препараты в небольших дозах. Обсуждалась возможность установки гастростомы, но врачи посчитали, что при всех сопутствующих проблемах со здоровьем такая операция будет для него слишком рискованной ”, — inv dup del 8p (p11), 15 лет

“ Ему было трудно захватывать грудь при кормлении, но помогли насадки для сосков. Первые четыре дня жизни его кормили через назогастральный зонд, чтобы он не тратил слишком много энергии при сосании, но как только он научился сосать грудь и бутылочку, зонд удалили. Кормить приходилось часто, потому что весил он мало и в течение первого года жизни набирал массу тела медленно ”, — inv dup del 8p (p11), 2 года

“ С кормлением у нее не было совершенно никаких проблем — первые полгода кормили только грудью ”, — inv dup del 8p (p11), 3 года

“ Кормить грудью было проще, чем смесью из бутылочки. Несколько раз нас посещал консультант по грудному вскармливанию и взвешивал его во время кормления, на которое уходило по 45 минут — столько требовалось, чтобы

скормить хотя бы 60–90 мл, потому что он быстро утомлялся. Мы успешно продолжали грудное вскармливание до одного года восьми месяцев, после чего наблюдавший нас гастроэнтеролог порекомендовал отказаться от грудного вскармливания из-за рефлюкса и медленного набора веса. Мне кажется, это было не самое удачное решение: ему по-прежнему сложно есть и жидкую, и твёрдую пищу ”, — inv dup del 8p (p11)

19 месяцев

“ В первые месяцы жизни, когда совершались попытки увеличить объём питания, она страдала от рефлюкса. В полугодовалом возрасте получала половину суточной нормы за ночь при помощи помпы, что пошло ей на пользу, и начала набирать вес. В пять лет и один месяц перенесла фундопликацию по Ниссену, операция улучшила ее состояние. Мама жалеет, что не решилась на это раньше. В возрасте десяти лет все еще питается через гастростому, получая три введения пищи в день. При желании может пить, но координация очень слабая ”, — inv dup del 8p (p11)

“ В раннем возрасте испытывала серьезные трудности при глотании и сосании. Кроме того, у нее был сильный рефлюкс и пилоростеноз, из-за чего содержимое желудка не успевало переходить для того, чтобы обеспечивать необходимое усвоение пищи. Три раза она вдыхала жидкость в легкие (дважды — из полости рта и один раз из зонда), давилась и переставала дышать. Ей потребовалась сердечно-легочная реанимация, и у нее есть небольшие признаки поражения головного мозга (возможно, из-за нехватки кислорода). В возрасте двух лет перенесла установку гастростомы, фундопликацию по Ниссену и пилоромиотомию, что помогло справиться с рефлюксом и трудностями при глотании. В три года гастростому удалили. В настоящее время, в возрасте пяти лет, она не может самостоятельно пережевывать пищу, питается только продуктами в виде пюре и пьёт из непроливайки ”, — inv dup del 8p (p11)

“ Поначалу он выглядел совершенно здоровым ребенком. Спустя четыре дня после рождения он попал в больницу, потому что не мог есть и был очень ослаблен. Первые пять недель его кормили через назогастральный зонд. В один из дней, к удивлению родителей, он самостоятельно вытащил зонд и начал есть, как обычный новорожденный ребенок. Сейчас он питается специальными молочными смесями. В возрасте одного года четырех месяцев он не может есть твердую пищу, но ему очень нравится сосать свои пальцы. Ему назначена консультация детского нутрициолога ”, — inv dup del 8p (p12)

“ Она страдала от колик и рефлюкса, отлучение от грудного вскармливания проходило очень тяжело. Она постоянно давилась протертой пищей и регулярно срыгивала, пока не достигла годовалого возраста. Нам не понадобились зонды для питания. Лечили «Гевисконом» и краниальной остеопатией ”, — inv dup del 8p (p21), 4 года

Большинство детей испытывали трудности при жевании и избегали твердой и неизмельченной пищи. Многие, независимо от возраста, могла употреблять только протертую пищу. Для разрешения подобных трудностей семье должна быть предложена помощь эрготерапевта или логопеда, но велика вероятность

того, что рацион ребенка будет состоять в основном из пюреобразной пищи. В ряде случаев дети более старшего возраста и взрослые предпочитали пальцевое кормление и кормление из ложки с посторонней помощью.

Детям без хромосомных отклонений процесс кормления, как правило, доставляет удовольствие. У детей, с раннего возраста сталкивающихся с трудностями при кормлении, этот опыт может провоцировать стрессовую реакцию, и у некоторых из тех, кто в раннем возрасте имел трудности при глотании, пережевывании пищи или рефлюкс, формируется отвращение к пище. Рекомендуется проконсультироваться с вашим лечащим врачом или логопедом или педиатром по поводу специализированных лечебных учреждений, которые смогут оказать помощь в ситуациях, когда ребенок отказывается от пищи, несмотря на то, что физически способен есть.

Дети с хромосомными отклонениями часто страдают от запоров, которые усугубляются низким мышечным тонусом, относительной малоподвижностью и недостаточным объемом потребляемой пищи и жидкости. За некоторыми исключениями, это не было вызвано патологиями кишечника, тем не менее, большинство детей из группы *Unique* регулярно принимали препараты для смягчения стула («Мовикол») и/или стимуляции перистальтики кишечника («Лактулоза» и «Сенна»). Подбор индивидуальной диеты также может пойти на пользу. При особенно сильно выраженных симптомах рекомендуется применять клизмы.

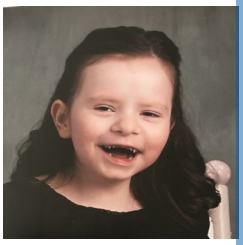

7 лет

“ Нам очень помогли консультации нутрициолога. Теперь, чтобы справиться с запорами, мы корректируем диету. Ее рацион состоит только из пюреобразной пищи, но мы также добавляем измельченные продукты с высоким содержанием клетчатки, чтобы поддерживать регулярный стул, и это значительно повлияло на ее общее состояние здоровья и режим сна. Она ест протертую домашнюю пищу и ежедневно принимает слабительное. Рефлюкс вылечили хирургическим путем ”, — inv dup del 8p (p11), 5 лет

“ Если еда не нарезана, она не может ее жевать и давится. Еще она не умеет нормально откусывать куски. Сейчас она старше и не ест определенные продукты и даже отказывается от них. Сейчас мы не переживаем, так как она самостоятельно приспосабливается к ситуации, однако все еще нервничает, когда давится. Неврологические нарушения приводят к проблемам с кишечником: из-за отсутствия необходимого нервного сигнала она не может самостоятельно опорожнять кишечник, поэтому приходится использовать медицинские свечи ”, — inv dup del 8p (p21), 16 лет

Внешний вид

Родители могут заметить сходство между их ребенком и другими детьми с inv dup del 8p.

Внешность каждого ребенка индивидуальна, и любые дисморфические (необычные) черты лица могут быть едва заметны, но типичные включают в себя: высокий, округлый, выступающий лоб; круглое или квадратное лицо; вздернутый нос; тонкую верхнюю губу или оттопыренную нижнюю губу; небольшую нижнюю челюсть, которая у некоторых детей может быть маленькой (микрогнатия) и/или смещенной назад (ретрогнатия); заостренный

подбородок; и большие уши необычной формы. У некоторых детей отмечены широко посаженные глаза, и иногда внутренний угол глаза прикрывает кожная складка (эпикантус). Некоторые из этих черт лица могут быть незаметны при рождении, но проявляются в течение первого года жизни. Часто у взрослых они становятся менее ярко выраженными.

У многих детей сухие, вьющиеся волосы, которые редеют у висков. Некоторые родители отмечают, что у их детей очень чувствительная кожа, а у части из них – избыточный рост волос на теле.

Также у детей обычно короткая шея, длинная верхняя часть тела, худые конечности и маленькие кисти рук с длинными коническими пальцами. В некоторых публикациях отмечено, что такие черты реже встречаются у людей с мозаичной inv dup del 8p (Barber 1994; de Die-Smulders 1995; Vermeesch 2003; Hand 2010; Unique).

Развитие: умение сидеть, двигаться, ходить (крупная моторика)

Обычно, дети имеют задержку в приобретении таких навыков как способность держать голову или сидеть, хотя отмечается широкий разброс в возрасте освоения навыков крупной моторики (см. ниже).

Все дети, вошедшие в исследование *Unique* (29/29) имели определенную степень задержки развития. Однако большинство детей от раннего возраста до младшего школьного возраста могли проходить небольшие расстояния с поддержкой и вспомогательными средствами, например, шинами, ходунками, или в специальной обуви. На улице многие пользовались инвалидными колясками, в том числе во взрослом возрасте. При подъеме/спуске с лестницы помогали перила. Как минимум, одна девочка носила лайкровый компрессионный костюм, который облегчал передвижение.

Как правило, у детей *Unique* были проблемы с удерживанием баланса и нарушение координации, трудности с контролем верхней части тела не позволяли им ползать. У них изменчивый мышечный тонус, из-за чего многие не могли долго сидеть или стоять без посторонней помощи. Эти особенности развития при inv dup del 8p описаны как у семей членов *Unique*, так и в медицинской литературе (Guo 1995; Vermeesch 2003; García-Santiago 2015; *Unique)*.

9 лет

Опыт *Unique* показал, что дети обычно начинали улыбаться между 1 и 6 месяцами; переворачиваться - между 2 месяцами и 3 годами; сидеть - между 9 месяцами и 3,5 годами; ползать - между 9 месяцами и 3 годами, хотя чаще они не ползали, а перемещались в положении сидя или перекатывались; ходить, обычно с чьей-либо помощью, они начинали между 1,5 и 5 годами. Надо отметить, что дети могут не достигнуть какого-либо из этих этапов развития, либо пройти их намного позже.

В основе этой ограниченной подвижности — сочетание мышечной слабости/вялости (гипотонии) и чрезмерного натяжения скелетных мышц. Скорее всего, гипотония особенно влияет на верхнюю часть туловища выше пояса у детей с inv dup del 8p, из-за чего возникают сложности с

удержанием положения туловища. Гипотония обычно уменьшается в старшем детском возрасте, но не исчезает полностью. Со временем у детей может развиться прогрессирующее повышение мышечного тонуса (гипертонус) в ногах и тугоподвижность в суставах. Многим требуется физическая терапия, иногда в воде (водная физическая терапия), а также пассивная растяжка, чтобы оставаться как можно более гибкими. Некоторые родители отметили эффективность мануальной терапии.

2 года 5 месяцев

Около одной четверти родителей *Unique* рассказали, что у их детей отмечались непроизвольные мышечные сокращения (спазмы). Их вызывает повышенный мышечный тонус. Как минимум, в одном из случаев они усилились с возрастом. Незначительные спазмы у 20-летней женщины удавалось купировать с помощью лекарств.

У некоторых детей отмечалось натяжение сухожилий в области голеностопных суставов. В этом случае необходимо небольшое хирургическое вмешательство. Хотя наблюдение за взрослыми показывает, что проблема может возобновиться и после операции. У некоторых детей более старшего возраста была отмечена потеря двигательных навыков (Gorinati 1991; Barber 1994; de Die-Smulders 1995; Masuda 2002; García-Santiago 2015, *Unique*).

“ Она может сидеть очень недолго (максимум, одну минуту), если ее посадить. Но сама она сесть не может. Она может перекатиться на бок, но не сразу. Несколько раз она падала вперед и затем не могла вернуться в прежнюю позицию без посторонней помощи. Она получала физическую терапию с первых недель жизни, эрготерапию – с 6 месяцев. Она уже ходит в школу, но до сих пор занимается ”, — inv dup del 8p (p11), 8 лет

“ Она могла перекатываться и сидеть самостоятельно в 9 месяцев, делала первые шаги в 1 год 9 месяцев. Ей никогда не нравилось ползать. Благодаря профессиональной помощи она смогла самостоятельно встать с пола, когда ей было четыре года. Теперь она может ходить в походы даже в горной местности. Также она умеет бегать, но ее стиль бега не идеален. Она очень сильная ”, — inv dup del 8p (p11), 9 лет

“ Она начала сидеть в возрасте около четырех лет, но недолго из-за сложностей с контролем мышц. Обычно она только перекатывалась с одного бока на другой ”, — inv dup del 8p (p11), 8 лет

6 лет

“ С рождения и до трех месяцев он редко шевелил ногами, никогда не болтал ими и не поднимал их. В 1 год и 3 месяца он начал сидеть, а в 1,5 года — ползать, в 2,5 — ходить, но, если ноги болели, он предпочитал ползать. Хотя он умеет ходить, он быстро устает, и у него проблемы с координацией. Он часто ходит на цыпочках, особенно когда сильно возбужден. Правая часть его тела намного слабее левой, она прогибается и волочится. С возрастом появилась слабость (как при рассеянном склерозе) и

усталость, и он с трудом может ходить. В верхней части тела у него гипотония (плечи, руки и торс кажутся очень слабыми), а в стопах, голеностопных и коленных суставах – тонус повышен. Он посещает частного физического терапевта раз в неделю и школьного - два раза в неделю. Также у него были сеансы гипнотерапии с 9 месяцев до 10 лет, они оказали самое благотворное влияние на его ходьбу, речь и сенсорные навыки ”, — inv dup del 8p (p12), 13 лет

“ Ей был 1 год и 3 месяца, когда она сделала первые шаги, а в шесть лет она бегает, прыгает на батуте, без проблем поднимается и спускается по лестнице. Она очень энергичная, хотя прогресс и медленный ”, — inv dup del 8p (p12), 6 лет.

“ У нашей дочери было много проблем, начиная с заболевания сердца, заканчивая судорожным синдромом, что привело к повреждению головного мозга. Очень много раз ей приходилось начинать сначала. Она не прекращала бороться и теперь умеет садиться самостоятельно. Ежедневно она занимается с эрготерапевтом и физическим терапевтом ”, — inv dup del 8p (p21), 8 лет

“ Она еще не ходит самостоятельно, но умеет ползать и ходить, держа за палец кого-то из взрослых ”, — inv dup del 8p (p21), 2 года

“ В 11 лет он обожал плавать и танцевать, но не умел кататься на велосипеде или играть в игры с мячом. У него были проблемы с координацией ”, — inv dup del 8p (p21)

“ У нее всегда были проблемы с двигательной активностью. Она научилась перекатывалась в полгода, могла сидеть в возрасте 10 месяцев, ползала в 1 год и 2 месяца и ходила в 1 год и 8 месяцев. Мануальный терапевт очень помог — «вялый» ребенок научился ходить за 4 месяца. С выносливостью большие проблемы. После 5-10 минут активности, она устает и начинает часто падать ”, — inv dup del 8p (p21)

“ Она умела кататься на трехколесном велосипеде с 3,5 лет. В девять лет она каталась на взрослом трехколесном велосипеде и, хотя ее равновесие улучшилось, она все равно регулярно падала ”, — inv dup del 8p (мозаичная форма)

Развитие: координация и работа рук (мелкая моторика)

В большинстве случаев у детей наблюдается задержка развития мелкой моторики и зрительно-моторной координации.

Подобные навыки необходимы для того, чтобы, например, держать бутылочку или столовые приборы, играть с игрушками или застегивать одежду. Многие родители замечали, что их детям трудно длительно удерживать предметы. Некоторые дети неохотно работали руками или предпочитали хватать предметы двумя пальцами. По мнению родителей, причинами таких трудностей являются гипермобильность суставов в пальцах кистей, гипотония и аномалии развития кистей рук (см. «Кисти и стопы»). Эти факторы мешают научиться держать бутылочку, а позже — приборы, отчего младенцам и детям требуется помощь при кормлении на протяжении длительного времени.

С возрастом навыки мелкой моторики могут улучшиться, но обычно дети, подростки и взрослые не могут справляться с рутинными заданиями без посторонней помощи. Здесь может помочь раннее начало эрготерапии для стимуляции работы рук (Unique).

“ Она умеет подбирать большие игрушки и перекладывать их из одной руки в другую. Держит она их крепко, но выпускать предметы из рук ей трудно. С координацией у нее очень плохо ”, — inv dup del 8p (p11), 8 лет

“ Мелкая моторика у нее страдает. Из-за гипермобильности ее руки всегда сжаты и пальцы искривлены. Ладони всегда смотрят вниз, и ей трудно повернуть их наверх ”, — inv dup del 8p (p11), 5 лет

“ В детском саду её научили есть, используя вилку/нож и ложку. Ест она сама, но хлеб, мясо и т. д. мы всегда режем на мелкие кусочки, чтобы она не подавилась ”, — inv dup del 8p (p11), 9 лет

“ Навыки мелкой моторики улучшаются, но писать буквы ей пока сложно. Некоторые буквы она может писать, как и рисовать фигуры, но только очень большие. Пользоваться ножницами еще учимся ”, — inv dup del 8p (p11), 5 лет

“ В 1 год и 9месяцев, может хлопать в ладоши и тянуться за игрушками. Обе стороны тела работают одинаково и одновременно ”, — inv dup del 8p (p11)

“ В свои полтора года очень хорошо координирует руки и владеет щипковым захватом ”, — inv dup del 8p (p11), 1,5 года

“ Карандашами и столовыми приборами владеет с трудом, частично из-за спастичности, частично из-за мышечной слабости ”, — inv dup del 8p (p12), 13 лет

“ У нее трудности с мелкой моторикой: не может писать, застегивать и расстегивать пуговицы и молнии и играть с предметами сложной формы ”, — inv dup del 8p (p21), 4 года



“ Она способна держать и бросать предметы, но не умеет рисовать ”, — inv dup del 8p (p21), 8 лет

“ Хлопает в ладоши, плещется в ванной, тянется за предметами и перекладывает их из руки в руку ”, — inv dup del 8p (p21), 1 год и 10 месяцев

Способность к обучению

Обычно детям с inv dup del 8p при обучении требуется помощь, зачастую — немалая.

Только у некоторых детей отмечаются умеренные трудности в обучении. Как правило, дети с inv dup del 8p сталкиваются с серьезными трудностями в обучении. Есть основания полагать, что у пациентов с небольшими

дупликациями или мозаицизмом, нарушения могут быть не так серьезны, как у детей с более крупными дупликациями (Fisch 2011; García-Santiago 2015; Unique).

Некоторые из детей *Unique* смогли научиться считать, рисовать, читать, пользоваться джойстиком, клавиатурой или планшетом, а одна девочка семи лет с помощью адаптивных технологий начала учиться писать простые слова. Другие дети не смогли овладеть всеми или почти всеми из этих навыков. Почти все родители замечали, что их дети медленно обучаются новым навыкам. Многие считают, что способность к обучению у их детей с возрастом возросла, другие утверждают, что у их детей в определенный момент эта способность остается на одном уровне, а в некоторых случаях даже идет на спад.

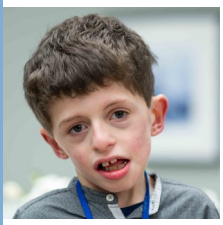

Некоторые дети до школы ходили в обычные детские сады или ясли, иногда посещая программы раннего вмешательства. Согласно информации, собранной у семей *Unique*, приступив к школьному образованию, большинство детей лучше всего справлялось в условиях, приспособленных для учеников с особыми потребностями: либо в специальных группах или на индивидуальных занятиях в общеобразовательной школе, либо в специализированной школе. Некоторые ученики позже перешли из специализированной школы в общеобразовательную. Несколько детей обучались на дому.

Некоторые родители особенно подчеркивали, что их детей очень важно социальное взаимодействие в школе, они находили общение с ровесниками и учителями чрезвычайно полезным. Некоторые уверяли, что их ребенку очень полезно было общаться со своими «обычными» ровесниками или братьями/сестрами в стандартной школьной обстановке, хотя бы на некоторых занятиях или на переменах. Однако это было возможно не для всех детей.

Родители отмечали сходные сильные стороны своих детей, помогающие им в учёбе: они стремятся и могут общаться с другими, обладают чувством юмора, любопытством и целеустремленностью. В целом, они больше стремятся взаимодействовать с людьми, а не с предметами. Некоторые дети любили музыку — особенно хорошо у них получалось петь, поэтому им полезна музыкальная терапия; один ребенок, имеющий выраженные нарушения, пел в хоре.

11 лет

Раннее вмешательство позволяет улучшить внимание и восприимчивость ребенка, а чтобы удержать полученные навыки, требуются регулярные, последовательные ежедневные или еженедельные занятия. В Великобритании разрабатывается индивидуальный план образования, медицинского обслуживания и социальной поддержки (EHC) после проведения соответствующей оценки потребностей ребенка. Данный документ, имеющий юридическую силу, гарантирует предоставление помощи в сфере образования, медицинского обслуживания и социальной поддержки в соответствии с потребностями ребенка (ранее детям,

испытывающим трудности в обучении, выдавалось свидетельство об особых образовательных потребностях). На сайте *Unique* в разделе практические руководства для семей можно ознакомиться с отдельно выделенным руководством «Образование» (Nevin 1990; Yenamendra 1999; Masuda 2002; Hand 2010; Vermeesch 2003; Fisch 2011; García-Santiago 2015; Unique).

“ Наша дочь испытывает серьезные трудности в обучении. Сначала она ходила в специализированный детский сад и начальную школу, потом после длительных переговоров нам удалось устроить ее в общеобразовательную среднюю школу. Инклюзия в общеобразовательную школу с индивидуальной поддержкой дала очень хорошие результаты - психическое состояние дочери улучшилось. К тому же, там ей приходилось изучать гораздо больше разных предметов, что положительно повлияло на ее словарный запас и музыкальные способности. С 16-лет она обучается на дому по отдельно финансируемой индивидуальной учебной программе. Это подготовило ее к переходу во взрослую жизнь. Программа ЕНС уже закончилась, и дочь перешла во взрослые службы ”, — inv dup del 8p (p11), 22 года, Великобритания

“ Нашему сыну 11 лет, но его уровень психического развития соответствует примерно двум годам. Он постоянно находится в сопровождении личного учителя. Сын ходил в обычный детский сад, а в подготовительном классе два дня проводил в местной общеобразовательной школе и три дня — в специализированной школе для детей с ограниченными физическими возможностями. Всю неделю с ним в обеих школах постоянно пребывал личный учитель. Во втором классе количество дней в общеобразовательной школе сократилось до одного в неделю; к шестому классу сын проводил там два часа в неделю, посещая общественные мероприятия и физкультуру. В общеобразовательной школе к нам очень хорошо относились и составляли расписание таким образом, чтобы неакадемические занятия приходились на день, когда наш сын посещал школу. Мой совет всем: составьте оптимальную программу ЕНС. При этом будьте как можно точнее в формулировках и требованиях, обращайтесь за юридической помощью. Выбирая школу, старайтесь мыслить непредвзято. Поместив сына в две школы, в том числе в общеобразовательную, мы помогли ему завести друзей из округи, посещать школу вместе с братьями, а мы почувствовали себя обычной семьей. В специализированной школе отрабатывались и закреплялись навыки и знания, полученные в общеобразовательной школе. Поначалу сын показывал неплохие успехи, но примерно с пяти лет его способности остаются на одном и том же уровне. Существенного прогресса с тех пор не было, но я считаю, что как личность он развивается. Физическая терапия помогала, но на его психическое развитие лучше всего повлияла эрготерапия с сенсорной интеграцией ”, — inv dup del 8p (p11), 11 лет, Великобритания

“ В прошлом году она вместе с братьями и сестрами пошла в общеобразовательную школу. Она многое узнает, проводя время с другими детьми. Ее способности к обучению медленно, но постепенно улучшаются в каждой сфере жизни. Первое время дочь ходила в специализированные садик и школу, что было очень важно: там она научилась разговаривать, есть и пить самостоятельно. В прошлом году она пошла в общеобразовательную школу. Два учителя занимаются с ней и еще с одним мальчиком, у которого аутизм. Ей

Опыт одной семьи из США в системе образования...

“ Раньше наша дочь Л. посещала исключительно специализированные учебные заведения. С этого года она ходит на неполный день в обычный детский сад на уроки математики, чтения и письма. Она лучше всего воспринимает информацию на слух, поэтому тестирования и обучение должны проводиться в устной форме. Ей трудно воспринимать новую информацию визуально. Она любит задания, которые включают чтение/письмо/ цифры /буквы, но не любит занятия на мелкую моторику и не любит играть с игрушками. Она также всегда готова помочь тому, о ком она заботится.

Мы живем в США, и получить индивидуальный учебный план не составило большого труда. Однако было не так просто добиться того, чтобы этот план учитывал не только академические, но и практические цели, и чтобы Л. была задействована в программе, которая бы стимулировала ее обучение. У нее хорошее умственное развитие, но с физическим здоровьем есть проблемы. Она очень хорошо со всем справляется, если учитываются ее физические особенности (сенсорные и двигательные нарушения), и, как только она овладела системой общения, мы поняли, что ее познавательные способности гораздо больше, чем нам казалось. Хотя Л. не может писать/рисовать руками, она начала использовать специальный карандаш для письма (спустя неделю после того, как ей исполнилось семь). В первый раз, когда Л. его использовала, она написала свое имя. Теперь она умеет писать свое имя, «мама/папа» и несколько других простых слов. Она также узнает дни недели, цвета, часто употребляемые слова, цифры и буквы. Она также просит включать песни, которые хочет послушать, выбирая их по первой букве.

Мы очень старались добиться того, чтобы учителя использовали в классе ее систему общения. Мы также не раз обращались к частным психотерапевтам, чтобы найти вспомогательные технологии, которые позволили бы Л. участвовать в обычных образовательных мероприятиях. Она смогла многого достичь благодаря тому, что сейчас она может общаться. В школе она нуждается в постоянной помощи в общении, обеспечении ее безопасности, а также в повседневных делах.

Способности Л. к обучению со временем развились. Когда она была ребенком, она, казалось, отключалась. Этого больше не происходит. Нам также было трудно определить, что Л. поняла или что освоила, пока она не начала общаться при помощи Динамического Дисплея (PODD). Кроме того, пока ей не установили гастростому, у нее был недобор веса. Мы заметили огромные успехи в учебе только после года хорошего питания без операций: она научилась хорошо ходить и начала сосредотачиваться на других вещах. К тому же, ей очень повезло с учителями. В настоящий момент у нее наблюдается рывок в обучении: она делает успехи во всех областях. Я думаю, все благодаря тому, что нам наконец-то удалось найти подходящие для нее способы обучения, и то, что она может общаться с нами, и что она физически здорова.

Л. очень общительна и, отвлекаясь на проблемы со здоровьем, мешает своим одноклассникам. Мы надеемся, что в новой школе, где дети не настолько остро реагируют на подобные вещи, она сможет лучше сосредоточиться.

Физическая терапия, проводимая с четырех месяцев по настоящее время, значительно помогла Л. укрепить тело и научила ее правильно им пользоваться. Она очень не хотела отставать от своих братьев, и я полагаю, что именно решимость заставила ее начать ходить. Мы настоятельно рекомендуем найти учителя, который при подаче учебного материала задействовал бы зрительную сферу и научил бы вашего ребенка правильно определять цвет/контраст/размер и т.д. Подобные занятия, проводимые с 11-месячного возраста, значительно улучшили зрение Л. Раньше она не умела следить за предметами или находить их; теперь она прекрасно видит предметы, которые ей интересны.

Эрготерапия для Л. — самая проблемная область. Ей она просто неинтересна, и потому она не хочет стараться. Эрготерапевту пришлось искать неординарные способы, чтобы научить ее необходимым навыкам, потому что она отказывается играть с игрушками.

Музыка также очень помогла в академическом обучении Л. и в установлении связей между различными навыками ”, — inv dup del 8 (p11) — 7 лет

действительно нравится ходить в одну школу с братом и сестрой — она бежит к ним, как только видит их в школьном дворе. И им тоже нравится учиться с ней в одной школе. К тому же, она многому научилась у других детей. Она занимается спортом, искусством и музыкой вместе с ребятами своего возраста. Я думаю, всё это ей очень помогло”, — inv dup del 8p (p11), 9 лет, Европа

10 лет

“В 13 лет психическое развитие нашего сына соответствует примерно пяти годам. Он умеет читать простые слова, и, кажется, чтение несложных текстов доставляет ему удовольствие, но ему тяжело дается математика, и нет видимых успехов в освоении других предметов. Наш сын учится по индивидуальному учебному плану, получить который было поначалу очень сложно. Мы также хотели, чтобы он получал постоянную индивидуальную помощь, и это стоило нам огромных усилий. Он учился по программе раннего развития детей в возрасте от трех до пяти лет и в течение двух лет по программе раннего вмешательства в детском саду. С первого класса и по настоящее время (7 класс) наш сын учится по программе обучения жизненным навыкам, и он продолжит это обучение до старшей школы. Во всех учреждениях он получал постоянную индивидуальную помощь. В рамках этой программы обучение проходит в отдельном классе в здании государственной школы. С течением времени его способности к обучению так и не изменились. Но он прошел различные виды терапии, включая гипнотерапию, что положительно сказалось на его речи, ходьбе и сенсорном развитии”, — inv dup del 8p (p12), 13 лет, США

“Она испытывает серьезные трудности при обучении: ее психическое развитие соответствует приблизительно шести годам, но она все еще находится на P-уровне [перечень описаний, принятых для записи достижений, учащихся с особыми образовательными потребностями (SEN)]. Это значит, что иногда ее способности могут не соответствовать возрасту, и в эмоциональном плане она достигла примерно пяти лет. Она не умеет рисовать, читать и писать, но может проводить карандашом по прямым линиям. Она научилась включать и выключать свет, когда ей было около пяти лет.

При получении программы EHC (EHCP) не возникло особых трудностей, но я хорошо понимала этот процесс и могла контролировать, что все идет как надо. Я всегда предъявляю конкретные и четкие, а не обобщенные требования. Поначалу она посещала обычный детский сад, но так как там не учитывались ее потребности в обучении, она пошла в специализированный детский сад и стала наблюдаться у ряда специалистов. Сейчас она только начинает обучение в специальном учреждении для тех, кто старше 16 лет. Она всему может научиться, но ей нужно больше времени. Если ей комфортно и спокойно, она может делать успехи в учебе. Сейчас ее потребности понимают, и она чувствует себя комфортнее, поэтому она запоминает гораздо больше информации. Она довольно сообразительная, и у нее хорошая долговременная память. Только проблемы с коммуникацией иногда замедляют процесс обучения”, — inv dup del 8p (p21), 16 лет, Великобритания

Речь и общение

Дети с inv dup del 8p имеют выраженную задержку речевого развития или отсутствие речи, однако обычно они хорошо взаимодействуют с окружающими.

Некоторые дети произносили свои первые слова в возрасте от двух до трех лет, тогда как у других наблюдалась более значительная задержка, а многие так и не начинали говорить. Это отмечено как в медицинской литературе, так и среди детей *Unique* (Guo 1995; Hand 2010; Fisch 2011; García-Santiago 2015; Akkurt 2017; Unique).

В тех случаях, когда речь все же развивается, дети обычно используют отдельные слова, фразы из двух или трех слов и иногда более длинные предложения; в зависимости от обстоятельств могут использовать все вместе. Родители рассказали нам, что на развитие речи их ребенка повлиял целый ряд факторов, в том числе их эмоциональное состояние, трудности с обработкой информации и составлением ответа. Чаще всего детям трудно произносить звуки четко и разборчиво, что может осложнить взаимодействие с незнакомцами. Одна семья группы *Unique* рассказала, что у их ребенка была тяжелая речевая апраксия (также называемая вербальной диспраксией). Это патология, при которой у человека возникают проблемы с правильным и последовательным выражением мыслей.

Почти все родители говорили о том, что их ребенок понимал гораздо больше, чем мог выразить. Даже те дети, у которых речь была развита достаточно хорошо, все равно испытывали трудности с выражением собственных мыслей, что могло вызвать разочарование и привести к вспышкам гнева. Для облегчения трудностей в общении при отсутствии или недоразвитии речи у детей существуют альтернативные и дополнительные способы коммуникация. К ним относятся, например, язык Макатон, использование мимики, жестов, движения тела, карточек PECS (система коммуникации с использованием картинок) и общение при помощи планшета. Многие дети *Unique* предпочитали использование жестов, но некоторые применяли и другие вышеуказанные методы, хотя и с переменным успехом.

Таким образом, парадокс заключается в том, что дети с дупликацией Inv dup del 8p, как правило, очень активно общаются с окружающими, хотя и невербально. Многие семьи отметили, что их ребенок учился при помощи детских стишков и песен. Один из детей группы *Unique* в 11 лет мог напевать более 50 мелодий, но при этом почти не говорил.

Логопед поможет определить конкретные проблемы с речью у ребенка. Это позволит подобрать наиболее эффективные способы развития речи и языка на регулярных сеансах семейной терапии, которые оказались полезными для многих семей.

“ Она может что-то сказать, но не всегда в правильном контексте ”, — inv dup del 8p (p11), 5 лет

“ Она не разговаривает; тем не менее, у нее хорошо получается издавать звуки и менять тон голоса, чтобы выразить радость или грусть. Она по-своему поет, и с возрастом ее пение становится громче. Она учится показывать взглядом, что ей хочется, и знает несколько жестов из системы Canaan Barrie (язык жестов с использованием всего тела). Я думаю, что она понимает гораздо больше, чем думают люди; это видно по ее мимике ”, — inv dup del 8p (p11), 8 лет

“ В 2 года и 5 месяцев она лепетала со всеми и сама с собой. В 2 года и 9 месяцев хорошо реагировала и на сигналы жестами, и на устные обращения. Зрительный контакт стал лучше, и она вербально выражала удовольствие или интерес; успокаивалась, когда слышала свое имя; кричала или плакала, чтобы обратить на себя внимание, причем плакала по-разному в зависимости от повода; имитировала звуки; копировала интонацию других, когда говорила «привет» или свое имя. В 5 лет и 1 месяц она любила музыку и могла красиво напевала, даже несмотря на то, что плохо говорила. В 10 лет она правильно использует три жеста Британского жестового языка, но прибегает к ним редко ”, — inv dup del 8p (p11)

“ Она не разговаривает, но мы используем символы, указатели объектов, картинки и игровые переключатели. Сейчас она старается наладить с нами зрительный контакт ”, — inv dup del 8p (p11), 8 лет

“ У нее задержка в речевом развитии, из-за которой она стала очень застенчивой. Она умеет строить предложения, но я думаю, что ее хорошо понимают только внутри семьи. Мы стараемся найти для нее альтернативные способы коммуникации. Если она будет знать, что ее слушают, это поможет укрепить ее уверенность в себе. Она начала произносить отдельные слова примерно в возрасте от 2,5 до 3 лет. Она испытывает сложности в произношении звуков, в образовании которых участвуют язык и мышцы ротоглотки. Она не очень хорошо владеет губами, что также иногда мешает произношению звуков. Она говорит отдельными словами и длинными сложными предложениями, но последние бывает трудно понять, потому она произносит их невнятно. Она, по-видимому, понимает, что ей говорят, но сам процесс осознания проходит медленно ”, — inv dup del 8p (p11), 5 лет

“ Она определенно понимает больше, чем может выразить словами. В ее коммуникативном альбоме более 1600 слов, но она понимает гораздо больше. Она запомнила все эти слова и умеет решать сложные коммуникативные задания, доступ к которым получает через партнера. Она может выражать сложные мысли (поговори со мной, нет рядом со мной), эмоции (люблю тебя, скучаю по тебе, обида), желания, вопросы, проблемы и многое другое ”, — inv dup del 8p (p11), 7лет

“ Он начал произносить отдельные слова примерно в четыре года и мог выговаривать только два слова за раз вплоть до 10 лет. Сейчас он произносит состоящие из двух слов фразы, иногда употребляя их вместе с предложениями, и начинает больше поддерживать разговор с собеседником, а не просто рассказывает что-то о себе. Я чувствую, что он воспринимает много информации из окружающего мир и понимает ее, но ему очень трудно выразить то, что он знает ”, — inv dup del 8p (p12), 13 лет

“ В шесть лет у нее выраженная задержка в развитии речи. Она понимает большую часть того, что ей говорят, и отвечает отдельными словами, но не всегда полными предложениями. Она умеет выполнять просьбы. Как правило, отвечая на вопрос, она сначала что-то бормочет про себя перед тем, как произнести слово, которое она хотела сказать. Она как будто старается выстроить сложное предложение, но ей трудно его сформулировать. Ей трудно

произносить определенные звуков. Она до сих пор называет маму «бабой» ”, — inv dup del 8p (p12)

2 года 8 месяцев

“ Она начала что-то лепетать с 1,5 лет. Произносила отдельные слова с 4,5 лет. Большинство из них — звукоподражания из-за проблем с произношением. У нее хорошо получается понимать речь, а вот с общением она испытывает трудности ”, — inv dup del (p21), 4 года

“ Сначала мы с ней много пели, так как ей проще это удавалось из-за того, что за это отвечает другая часть головного мозга. Лишь в четыре года она начала произносить внятные слова, но мы продолжили использовать методы, которые помогали ей произносить звуки отчетливо. В 6 лет у нее ограниченный словарный запас, и даже сейчас некоторые ее слова звучат как лепет, поскольку она так старается говорить, что ей приходится замедлиться и передохнуть. Это происходит потому, что ее мозг работает не совсем правильно. Мы повторяем с ней слова, которые у нее не получается произнести, и это помогает ей в будущем произносить их правильно. Ей подходят эти методы. Время от времени она говорит длинными предложениями, а в иных случаях — отдельными словами (это опять же связано с отклонениями в работе головного мозга, эмоциональным состоянием или общим самочувствием). Когда она хорошо себя чувствует, с ней получается хорошая беседа. Например, она спросит: «Дедушка, завтра мы можем пойти в сад посмотреть на Деда Мороза?», но вне зависимости от ответа она будет повторять этот же вопрос снова и снова. Чем больше она взволнована, тем более непонятной становится фраза. Она понимает гораздо больше, чем может выразить. Она очень хорошо помнит о событиях. Меня расстраивает то, что она путается в словах, но где-то в глубине души она пытается поделиться с нами тем, что знает ”, — inv dup del (p21), 16 лет

“ Она много смеется, хотя речь ей дается с трудом. Она может произносить отдельные слова, например, слова «нет», «да», «всё», «мама», «папа», «братик», «привет», «что», но она говорит их, когда захочет, и заставить ее невозможно. «Моя мама», возможно, является самой длинной ее фразой, которую она обычно произносит, когда я забираю ее со школы ”, — inv dup del 8p (p21), 8 лет

Характер

По имеющимся данным, личностные качества детей с дупликацией Inv Dup Del 8p являются их сильной стороной.

Семьи постоянно описывают своего ребенка как счастливого, любящего, очаровательного, довольного и жизнерадостного. Родители рассказывают нам, что их дети чуткие, стремятся к тактильному контакту, очень общительные , иногда предпочитают компанию детей постарше или взрослых. Детям особенно нравились сенсорные виды деятельности, связанные с музыкой, танцами, светом, шумом. Многим очень нравилось, когда их качают на качелях; некоторые любили плавать. Один юноша в 20 лет умел кататься на лыжах, используя адаптированные двойные лыжи, и наслаждался ощущениями от быстрой езды.

Вопреки такому жизнерадостному характеру, трудности в выражении своих потребностей или при выполнении заданий могут привести к расстройству, вспышкам гнева и «вызывающему поведению». Некоторые семьи заметили, что из-за перевозбуждения их дети могут становиться неуправляемыми. В процессе общения дети могут неожиданно хвататься за людей или предметы, до которых могут дотянуться. У детей младшего возраста часто случаются истерики, обычно вызванные недовольством, проблемами с сенсорным восприятием или, когда что-то происходит вопреки их желанию. Некоторые семьи отметили, что их детей приходилось отучать сосать пальцы и кусаться дольше, чем других. Некоторые родители были обеспокоены тем, что их ребенок может быть излишне дружелюбным к незнакомцам. Очень редко дети демонстрируют агрессивное или самоповреждающее поведение, например, кусаются или вырывают волосы (Unique).

“ Она очень счастливый, шаловливый, веселый ребенок. Все в восторге от нее, и она это знает. У нее прекрасное чувство юмора, и ей нравится находиться среди людей. Иногда она сильно расстраивается, но она очень отходчивая девочка ”, — inv dup del 8p (p11), 8 лет

“ У нее замечательный характер. Она очень общительная, заботливая, легко заводит новых друзей. Ей нравится находиться в компании, она сильно переживает за окружающих: всегда замечает, когда кто-то грустит или подавлен. Тогда она пытается поднять настроение, обнять, предлагает устроить дискотеку или начинает шутить. У нее прекрасное чувство юмора. Ей нравится смешить нас различными жестами или шутками из ее книги по развитию навыков общения. Также мы заметили, что за последние два месяца она стала немного упрямее: когда ей не хочется что-то делать, она скрещивает руки на груди и говорит нам «нет». Раньше она кусала свои руки и капризничала, когда мы не понимали ее. Все значительно улучшилось, когда она стала развивать навыки общения ”, — inv Dup Del 8p (p11), 7 лет

“ Она необычно веселая и общительная девочка, которая больше всего на свете любит свою младшую сестру и «петь». Она никогда не унывает. Даже когда ей больно, она старается отвлекаться на что-нибудь. У нее была оральная фиксация. Она любила держать во рту пальцы, платочки или игрушки. Она не умеет чувствовать опасность. Например, она всегда очень любезна с незнакомцами, или она может не задумываясь прикоснуться к чему-то горячему или острому ”, — inv dup del 8p (p12), 20 лет

“ Почти всегда у него очень хорошее настроение. Он очень любит прикосновения, объятия и поцелуи (его научили в каких случаях и с кем можно проявлять свои чувства). У него бывают сильные нервные срывы, тогда его довольно сложно успокоить. Он ведет активный образ жизни, а также любит смотреть спортивные передачи. Он неутомим и оптимистичен. На его примере мы видим, что счастье не зависит от возможностей человека. Он проводит каждый день с улыбкой на лице ”, — inv dup del 8p (p12), 13 лет

“ Она чудесная, веселая, любопытная, радостная девочка. У нее повышенная тревожность, поэтому она бывает замкнутая среди людей. Но если ей удается расслабиться, она очень дружелюбная, ласковая и разговорчивая. Ей трудно играть с людьми, и она предпочитает компанию взрослых. Ей нравится разговаривать о простых вещах, например, о маникюре, так как она понимает, о чем идет речь ”, — inv dup del 8p (p21), 16 лет

Социальные, эмоциональные и тревожные расстройства

Согласно данным медицинской литературы, Inv Dup Del 8p имеет сходство с расстройствами аутистического спектра (РАС) и синдромом дефицита внимания и гиперактивности (СДВГ). Однако в ходе исследований *Unique* склонность к аутизму была выявлена только у одного ребенка с Inv Dup Del 8p. Расстройства аутистического спектра (РАС) включают аутизм и синдром Аспергера. Они связаны с нарушением социальных навыков, проблемами в общении, а также характеризуются повторяющимся и ограничительным поведением, интересами и деятельностью, формирующими у пациента чувство комфорта. У детей с синдромом дефицита внимания и гиперактивности (СДВГ) наблюдается целый ряд поведенческих нарушений, к которым относятся гиперактивность, невнимательность и импульсивность, в результате чего детям сложно сосредоточиться и контролировать свои действия и речь. Дети часто непоседливы, рассеяны, много разговаривают и часто вмешиваются в разговоры. Ряд генов на данном участке хромосомы 8p связан с формированием социальных, эмоциональных и тревожных расстройств, в том числе гены *MCPH1, DPYSL2* и *STMN4*, которые вовлекаются в делецию (*MCPH1*) или дупликацию (*DPYSL2* и *STMN4*) при Inv Dup Del 8p (Fisch 2011; Tabares- Seisdedos 2009; Garcia-Santiago 2015; Unique).

Сон

Треть участников группы *Unique* отмечает, что у них есть некоторые проблемы со сном.

Одни новорожденные и маленькие дети долго не могут заснуть или часто просыпаются, другие быстро устают и им требуется намного больше времени на сон, чтобы восстановить свои силы, чем сверстникам. Нарушения сна иногда были связаны с проблемами со здоровьем, в том числе эпилепсией и побочными эффектами противоэпилептических препаратов, патологией желудочно-кишечного тракта. Есть данные о том, что с возрастом проблемы со сном уменьшаются.

При выраженных нарушениях сна некоторым семьям помогло использование назначенных препаратов, в том числе, гормона — мелатонина. Данные препараты можно принимать только после консультации со специалистом.

Пятеро членов группы *Unique* страдали от апноэ во сне - расстройства сна, при котором дыхание становится поверхностным или полностью прекращается во время сна. В этом случае, на определенный период времени, может быть рекомендована вентиляция в ночное время с помощью CPAP аппарата (поддерживающего непрерывное положительное давление воздуха). Одному подростку было неудобно пользоваться маской для CPAP, и вместо неё ночью он носил пульсоксиметр вокруг пальца ноги, показания которого наблюдала медсестра.

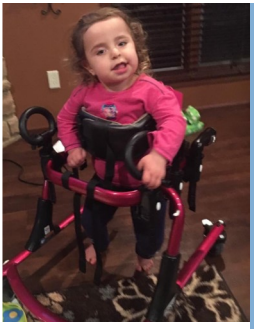

Если ребенок плохо засыпает или не высыпается, то вся семья может испытывать трудности. В разделе нашего веб-сайта: «практические руководства для семей» вы можете найти руководство − «Проблемы со сном у детей с хромосомными отклонениями», где содержится дополнительная информация.

Приучение к туалету

По данным *Unique* многие дети долго не пользуются туалетом, а некоторые так и не овладевают этим навыком. Несколько родителей с детьми в возрасте от пяти до 14 лет сообщили, что их ребенок уже почти научился ходить в туалет. Однако два взрослых человека в возрасте двадцати лет не смогли научиться ходить в туалет самостоятельно.

“ Она довольно хорошо приучена пользоваться туалетом, но мы все еще придерживаем её на всякий случай. У нее все еще случаются неудобные ситуации, потому что она не может самостоятельно пользоваться туалетом и не всегда успевает вовремя обратиться к нам за помощью ”, — Inv dup del 8p (p11), 7 лет

“ Он хотел бы пользоваться горшком или туалетом, но не может об этом сказать ”, — Inv Dup Del 8p (p11), 5 лет

“ До 13 с половиной лет она постоянно ходила в подгузники, но в один момент что-то изменилось, и она научились ходить в туалет днем. Спустя год, после того как я решила не давать ей много пить на ночь и следила за тем, чтобы она обязательно сходила в туалет перед сном, она перестала мочиться в постель. Приходится делать так постоянно, и это сильно надоедает, но оно того стоит. Из-за неврологического заболевания она до сих пор не всегда успевает дойти до туалета вовремя. Это может произойти и в ночное и в дневное время, но уже случается гораздо реже. Соблюдение режима и систематизирование действий являются ключевыми факторами ”, — Inv Dup Del 8p (p21), 16 лет

Здоровье

Общее состояние здоровья

Картина общего состояния здоровья весьма неоднозначна. С одной стороны, многие родители описывают состояние здоровья своего ребенка как «хорошее» или даже «очень хорошее», но примерно столько же родителей отмечают, что у их детей очень слабый иммунитет, они часто болеют, и им требуется больше времени на восстановление после простуды и других детских заболеваний. Однако проблем со здоровьем становится значительно меньше по мере взросления ребенка (Unique).

У некоторых детей есть хронические заболевания, в том числе рецидивирующие инфекции дыхательных путей, судорожный синдром, искривление позвоночника и заболевания желудочно-кишечного тракта (более подробная информация представлена далее) (Unique).

“ Она была очень болезненным ребенком. Мы проводили в больницах чуть ли не каждую неделю, однако сейчас ее здоровье значительно улучшилось. Ее не

беспокоят частые простудные заболевание или кишечные инфекции ”, — Inv Dup Del 8p (p11)

“ В первые 6 месяцев жизни были только врожденные особенности, никаких других проблем со здоровьем не наблюдалось. В 5-летнем возрасте все еще нет никаких жалоб на здоровье ”, — Inv Dup Del 8p (p11)

“ Сейчас он часто болеет и его иммунитет ослаб. У него дефицит витаминов многих групп и железа, поэтому ему приходится принимать специальные пищевые добавки ”, — Inv Dup Del 8p (p11)

“ В детстве она часто болела, так как у нее были аспирация и проблемы с пищеварением (запоры и вздутие живота). Правильно подобранная диета помогла справиться с этими проблемами. Мы отказались от детских смесей и перешли на обычную пищу. Ей требуется больше времени на выздоровление. Сейчас ей уже 5 лет, и она болеет очень редко ”, — Inv Dup Del 8p (p11)

“ Когда у нее только начинался переходный возраст, она болела очень часто, сейчас ее организм стал более устойчив к заболеваниям. Ей сделали уже почти все необходимые операции, поэтому ее состояние улучшилось ”, — Inv Dup Del 8p (p12)

“ Ее беспокоит только эпилепсия. Она хорошо питается и спит, а также она стала лучше переносить зиму по сравнению с прошлыми годами. В первые три года жизни она была слаба из-за судорог и частых респираторных инфекций ”, — Inv Dup Del 8p (p21)

Респираторные инфекции

Инфекции верхних и нижних дыхательных путей и прочие респираторные заболевания, такие как астма и апноэ (остановка дыхания), чаще встречаются у младенцев и детей с редкими хромосомными аномалиями, чем у их «обычных» братьев, сестер или сверстников. Это касается и пациентов с Inv Dup Del 8p, хотя уровень заболеваемости (10 из 29 по данным исследования *Unique*) был не выше, чем у детей с другой хромосомной патологией. Некоторые дети также испытывали приступы апноэ, хотя с возрастом приступы прекратились. Несколько детей страдали от астмы.

У некоторых детей *Unique* отмечались продолжительные респираторные заболевания. Например, 15-летний мальчик страдал хроническим заболеванием легких, а 8-летняя девочка была вынуждена длительно получать антибиотики при рецидивирующих респираторных инфекциях. Другие дети не столкнулись с серьезными заболеваниями или пороками дыхательной системы. С возрастом большинство проблем с легкими прошло.

“ Астмы или респираторных инфекций нет, только обструктивное и центральное апноэ сна ”, — Inv Dup Del 8p (p11), 14 лет

“ Когда она была младше, у нее чаще возникали проблемы с верхними дыхательными путями и носовыми пазухами, но с возрастом ситуация улучшилась ”, — Inv Dup Del 8p (p11), 5 лет

“ Он страдает от апноэ во сне и в течение дня ”, — Inv Dup Del 8p (p11), 20 лет

“ Она не принимает пищу и лекарства через рот из-за повторных аспирационных пневмоний и проблем с глотанием. Апноэ было обнаружено только в конце 2016 года. Оно имело приступообразный характер: десять дней тяжелого апноэ, все двадцать четыре часа, а затем все прекратилось ”, — Inv Dup Del 8p (p12), 20 лет

“ Рецидивирующие инфекции дыхательных путей и бронхиолит ”, — Inv Dup Del 8p (p21), 4 года

“ Частично сформированное легкое, возможно из-за пневмонии, диагностированной в восемь недель после рождения. С 6 до 9 месяцев была зависима от кислорода. Сейчас легкие в норме ”, — Inv Dup Del 8p (p21), 5 лет

Судорожный синдром

Причиной возникновения судорожного синдрома является изменение электрической активности в головном мозге. Симптомы варьируют в зависимости от того, какой участок (или участки) головного мозга был затронут. Обычно они включают временное нарушение или потерю сознания и неконтролируемые подергивания частей тела.

Судорожные приступы, в том числе эпилепсия, были частой проблемой среди членов *Unique* с Inv Dup Del 8p. Приступы были описаны у 15 участников из 29, вошедших в исследование, и в дальнейшем - еще у 14 членов *Unique*.

Электроэнцефалограмма (ЭЭГ) и видеомониторинг ЭЭГ (ЭЭГ-ВМ) – медицинские исследования, проводимые для измерения и записи электрической активности мозга. Наряду с другими исследованиями они могут помочь определить тип приступов, однако многие родители сообщают, что тип приступов остается не уточнен. Судорожные приступы, как правило, связаны с аномалией головного мозга — отсутствием (агенезией) мозолистого тела (см. раздел Голова и мозг), однако могут возникать у детей и без аномалий головного мозга.

Судороги могут быть фокальными (парциальными, вовлекающими один участок мозга) или генерализованными (вовлекающими оба полушария головного мозга). В исследовании *Unique* не было выявлено типичных приступов. У каждого пациента может быть более одного типа приступов, причем возраст дебюта варьируется от периода новорожденности до более старшего детского возраста. (см. раздел Виды судорог).

В шести случаях отмечались тонико-клонические припадки (grand mal), в четырех случаях – абсансы, в трех случаях - фебрильные судороги; в отдельных случаях - синдром Леннокса-Гасто и гипогликемические приступы. Во многих других случаях тип судорог был не уточнен.

При возникновении первых признаков судорожного синдрома необходимо незамедлительно обратиться к врачу. При наличии показаний проводится лечение такими противоэпилептическими препаратами как вальпроевая кислота, сультиам и Кеппра. Они часто помогают уменьшить частоту и тяжесть приступов. Однако в некоторых случаях приступы плохо поддаются контролю (Unique).

Типы судорожных приступов:

Абсансные приступы: Характеризуются изменением поведения - ребенок как будто «отключается», иногда сопровождаются замиранием взора, частым морганием или причмокиванием губами. Абсансные приступы очень короткие и обычно длятся меньше 30 секунд.

Генерализованные тонико-клонические приступы: В начале приступа патологическая электрическая активность возникает в обоих полушариях головного мозга. Припадки характеризуются фазой тонического напряжения мышц, а затем подёргиваниями.

Миоклонические приступы: Генерализованные приступы, характеризующиеся подёргиваниями или резкими вздрагиваниями различных мышц тела, но чаще рук или ног. Каждое сокращение длится доли секунды, максимум — одну секунду.

Миотонические приступы: Характеризуются тоническим сокращением мышц.

Миоклонически-атонические приступы: Характеризуются подёргиваниями мышц или резкими вздрагиваниями, после чего наступает снижение тонуса мышц и падение.

Синдром Леннокса-Гасто: Редкая форма эпилепсии, которая особенно плохо поддается лечению. Приступы обычно начинаются в возрасте 3-5 лет. Синдром проявляется разными типами припадков, но часто включает атонические (падения), абсансные, тонико-клонические и миоклонические приступы.

Инфантильные спазмы: Обычно возникают в виде серий у младенцев в возрасте от 3 до 10 месяцев. Спазмы чаще возникают при пробуждении. Могут быть типичными или слабовыраженными.

Неонатальные судороги: Судороги, проявляющиеся в первые 28 дней жизни ребенка.

Фебрильные приступы: Возникают исключительно при повышенной температуре тела.

Гипогликемические судороги: Судороги, вызванные очень низким уровнем сахара в крови.

История одной семьи….

“ До тех пор, пока нашей дочери не исполнилось пять лет, у нее почти каждую неделю случались судороги от одного до одиннадцати раз в день, продолжительностью 20-40 секунд. Между судорогами эпилептической активности не наблюдалось. У нее случилось два тяжелых припадка, прежде чем мы узнали, что у нее эпилепсия. Врачи не сразу смогли поставить диагноз. Когда ей было два года, мы поехали в США, чтобы узнать больше о ее синдроме. Мы встретились с экспертами в области генетики и эпилепсии, а также провели несколько часов в отделении для пациентов с нарушениями развития. Врачи пришли к выводу, что у нее эпилепсия, и со следующего дня она начала принимать лекарства.

У нее было много проблем до пяти лет. На протяжении трех лет мы пробовали различные лекарства и наконец нашли комбинацию, которая отлично работает! Трилептал (975 мг утром и вечером) и Фризиум (Клобазам 10 мг утром и вечером). На сегодняшний день ее вес составляет 36 кг, и у нее бывает только несколько небольших приступов в год. Уже на протяжении четырех лет она не нуждается в стесолиде (диазепаме) **”**, — Inv Dup Del 8 (p11), 9 лет

“ У нее было несколько судорожных приступов. Первым случился большой судорожный припадок . Он возник на фоне полного здоровья и продолжался пятнадцать минут. С тех пор у нее происходят тяжелые фебрильные судороги. Мы всегда носим с собой диастат для неотложной помощи, а во время болезни даем клонопин (клоназепам) для профилактики судорог. Она наблюдается у невролога ”, — Inv Dup Del 8p (p11), 7 лет

“ Судороги были только один раз - двухминутный приступ в возрасте двух недель ”, — Inv Dup Del 8p (p11), 14 лет

“ Судорожный приступ случился в отделении реанимации и интенсивной терапии новорожденных на первой неделе жизни. Невролог направил на обследование. Прием Фенобарбитала и Дилантина (Фенитоина) позволил купировать судорожные припадки ”, —inv dup del 8p (p11)

“ У нее синдром Леннокса-Гасто. С момента появления приступов в 2012-м году мы испробовали множество различных препаратов. Она придерживается кетогенной диеты с 2016-го года. Еще ей под кожу установили стимулятор блуждающего нерва. В дополнение к диете и стимулятору, она принимает два препарата: Ламотриджин и Онфи (Клобазам). Сочетание диеты, лекарств и стимулятора помогло сократить частоту приступов, но не устранило их полностью. У нее все еще происходит от трех до 10 приступов в неделю ”, — inv dup del 8p (p12), 9 лет

“ У нее тонико-клонические судороги, перерастающие в эпилептический статус, атонические судороги, абсансные и миоклонические припадки. В прошлом у нее также были фебрильные судороги. Она принимает препарат Кеппра дважды в день, а для неотложной помощи при эпилетическом статусе получает препараты Эпистатус, паральдегид и диазепам (бензодиазепин). При продолжительных приступах ей необходим кислород. Во время одного из тяжелых фебрильных приступов произошла аспирация желудочным содержимым, ей понадобилась искусственная вентиляция легких и введение в искусственную кому в течение пяти дней. Продолжительные припадки не нанесли дополнительный долгосрочный вред ее здоровью. Сейчас мы всегда носим с собой Мидазолам, чтобы купировать продолжительные приступы ”, — inv dup del 8p (p21), 4 года

“ На второй день жизни был эпизод судорог, но более они не повторялись вплоть до девятнадцати месяцев жизни. ЭЭГ показала аномальную активность мозга ”, — inv dup del 8p (p21)

“ К двадцать первому месяцу жизни у нее уже случилось два приступа; ЭЭГ и МРТ были в норме ”, — inv dup del 8p (p21)

■ Голова и головной мозг

У многих детей при рождении отмечался увеличенный размер родничков или расхождение костей черепа.

У некоторых детей большой родничок зарастал медленно. У другой части детей кости черепа срастались слишком быстро (так называемый краниосиностоз) (Unique). Примерно у половины детей голова имела нестандартную форму или размер. Наиболее часто отмечались такие

деформации как брахицефалия (уплощенный затылок) или плагиоцефалия (асимметричное уплощение одной из сторон черепа). Обычно подобные дефекты исправляются ношением специально подобранного ортопедического шлема. У некоторых детей голова была слишком маленькой (микроцефалия), либо слишком большой (макроцефалия).

“ Изначально у ребенка наблюдалась плагиоцефалия с отклонением в 24 мм, однако после использования ортопедического шлема оно сократилось примерно до 7 мм ”, — inv dup del 8p (p12)

“ В младенческом возрасте у нее была макроцефалия, но с возрастом это стало менее заметно ”, — inv dup del 8p (12p), 9 лет

Магнитно-резонансная томография (МРТ) головного мозга может не выявить наличие аномалий мозга, но по данным медицинской литературы около 80% детей с Inv Dup Del 8p имеют врожденные пороки головного мозга. Это подтверждают данные, предоставленные членами *Unique:* согласно результатам опроса, у 24 из 28 детей выявлены различные пороки, и еще 25 детей в базе данных *Unique* также имеют врожденные аномалии мозга. (Garcia-Santiago 2015; Unique). Педиатр и невролог разъяснят вам, какие проявления могут иметь обнаруженные аномалии, и какое лечение может понадобиться.

Наиболее распространенной аномалией, как по данным медицинской литературы, так и базы *Unique*, является недоразвитие или отсутствие мозолистого тела (12 из 28 случаев по результатам опроса; 23 случая в базе данных Unique). Мозолистое тело — это пучок нервных волокон, соединяющих правое и левое полушария головного мозга. Оно может отсутствовать (агенезия (АМТ)) или быть истонченным и недоразвитым (гипоплазия (ГМТ)). Это может приводить к разным последствиям. При этом может нарушаться как умственное, так и физическое развитие. Первым проявлением АМТ обычно является судорожный синдром (см. раздел Судорожный синдром). Саму аномалию (АМТ) невозможно исправить, однако можно повлиять на ее симптомы.

Также существует ряд других аномалий развития головного мозга: увеличенные желудочки мозга (полости, заполненные спинномозговой жидкостью) (в 8 случаях из 28 по данным исследования Unique); недоразвитие мозжечка (часть головного мозга, отвечающая за координацию движений и равновесие) (в 2 случаях из 28 по данным исследования Unique; 1 случай в базе данных Unique); кольпоцефалия (увеличенные затылочные рога боковых желудочков мозга) (в 3 случаях из 28 по данным исследования Unique); перивентрикулярная лейкомаляция (поражение (размягчение) белого вещества (внутреннее вещество головного мозга) (в 1 из 28 случаев по данным исследования; 1 случай в БД); гидроцефалия (повышенное скопление спинномозговой жидкости в головном мозге, что может привести к повышению внутричерепного давления; в этом случае может потребоваться операция по установке шунта — тонкой трубки, которая позволяет выводить излишек жидкости из мозга) (в 2 из 28 случаев по данным исследования); синдром Дэнди-Уокера (киста в мозжечке, который отвечает за равновесие) (в 1 из 28 случаев по данным исследования; 1 случай в БД); и кисты шишковидной железы (в 2 из 28 случаев по данным исследования; 1 случай в БД).

Кроме того, у детей *Unique* обнаруживались и другие аномалии развития головного мозга: увеличение большой затылочной цистерны, полимикрогирия (аномалия, при котором на поверхности мозга много мелких извилин) и недоразвитие лобных долей.

“ Когда ей было 6 месяцев, ей диагностировали АМТ. Лечение не потребовалось ”, - inv dup del 8p (p11), 10 лет

“ АМТ обнаружили в первые недели жизни ”, — inv dup del 8p (p11)

“ Затылок плоский справа, а сверху имеет овальную форму, судя по КТ-снимку. Дефект был сильнее заметен, когда она была маленькой. Ей было трудно носить очки, потому что расстояние от глаза до уха с двух сторон было разное. Сейчас непропорциональность можно скрыть волосами. Также у нее кольпоцефалия и АМТ. Лечение не требуется ”, — inv dup del 8p (p12), 20 лет

“ У нее две кисты в шишковидной железе, но симптомы отсутствуют, поэтому нет повода для беспокойства ”, — inv dup del 8p(p21), 4 года.

“ КТ-снимок показал, что у неё расширенные желудочки мозга. Также у неё немного больше жидкости в мозге, чем должно быть, но это не вызывает никаких симптомов, и необходимости в лечении нет ”, — inv dup del 8p (p21), 16 лет

Заболевания сердца

По данным медицинской литературы врожденный порок сердца встречается в 25% случаев. У членов *Unique* заболевания сердца встречаются чаще: у 14 из 29 детей (примерно 50%) по данным исследования и в 18 случаях в базе данных *Unique*. Некоторые дети имеют более чем одну патологию сердца. (Garcia-Santiago 2015; Unique)

Наиболее распространенными аномалиями сердца являются дефект межпредсердной перегородки (ДМПП) (наличие одного или более отверстия между верхними камерами сердца) и дефект межжелудочковой перегородки (ДМЖП) (наличие одного или более отверстий между нижними камерами сердца). У некоторых детей наблюдается сужение артерии и ее клапана, через которую кровь поступает в легкие (стеноз лёгочной артерии). ДМПП, ДМЖП и стеноз лёгочной артерии могут быть частью более сложной врожденной аномалии сердца - тетрады Фалло, которую обнаружили у нескольких детей с inv dup del 8p.

В ходе исследования *Unique* у 9 из 29 детей были обнаружены шумы в сердце. Такие шумы могут быть вызваны пороком сердца, например, ДМПП, но очень часто они не имеют какой-либо серьезной причины. В этом случае необходимости в их лечении нет.

Кроме того, у некоторых детей после рождения сохранялись фетальные коммуникации. Проток между аортой и легочной артерией, по которому кровь поступает в легкие, обычно закрывается сразу после рождения. Если он остается открытым (открытый артериальный проток - ОАП), в легкие поступает излишнее количество крови, а сердце вынуждено работать с большей нагрузкой. Это было отмечено у нескольких детей. Отверстие между двумя верхними камерами сердца, открытое у плода, называется овальное окно. Если оно не закрывается в первый год жизни (открытое овальное окно –

ООО), происходит сброс крови из левого предсердия в правое. Это наблюдалось у нескольких детей *Unique*.

Другой сердечной аномалией, обнаруженной у одного или двух детей с inv dup del 8p, является декстрокардия. Декстрокардия — зеркальное расположение сердца (в правой части грудной клетки). Сама по себе данная аномалия обычно не представляет опасности для здоровья. Она может сочетаться с полной инверсией внутренних органов, когда в брюшной полости аппендикс и печень расположены слева, а желудок справа. Некоторые дети родились с двустворчатым аортальным клапаном.

В лечении указанных патологий сердечно-сосудистой системы используется индивидуальный подход. Зачастую необходим только регулярный контроль за состоянием ребенка, и во многих случаях проблема разрешается самостоятельно в ходе развития ребенка. При необходимости может быть назначено медикаментозное или хирургическое лечение. (Guo 1995; de Die-Smulders 1995; Kostiner 2002; Masuda 2002; Santiago 2014, Garcia-Santiago 2015; Unique).

“ ДМПП и ОАП закрылись на шестой неделе после рождения. ДМЖП еще остался, но хирургического вмешательства пока не требуется ”, — inv dup del 8p (11p), 5 лет

“ У нее есть небольшое ООО. Наш кардиолог считает, что беспокоиться не о чем. Он уверен, что оно закроется само по себе к пяти годам ”, — inv dup del 8p (p11), 3 года

“ Он родился с двустворчатым аортальным клапаном, и у него было маленькое отверстие в верхней части сердца, которое закрылось само по себе ”, — inv dup del 8p (p12)

“ У нее было маленькое отверстие в сердце, и поэтому выслушивались шумы. Была проведена диагностика, из-за его маленьких размеров лечения не требовалось, и нам сказали, что оно закроется с возрастом. Недавно прослушали ее сердце и шумов не обнаружили ”, —inv dup del 8p (p21), 16 лет

“ На первой недели жизни был диагностирован дефект межжелудочковой перегородки (ДМЖП) и тетрада Фалло. Операцию провели в семь месяцев. В будущем потребуется еще одна операция по замене клапана легочной артерии ”, —inv dup del 8p (p21), 8 лет

“ На девятом месяце было проведено хирургическое лечение ДМПП. Сейчас, в возрасте шести с половиной лет, все в порядке ”, — Inv Dup Del 8p (mosaic)

Аномалии скелета

Такие аномалии скелета как сколиоз (боковое искривление позвоночника), кифоз (искривление выпуклостью наружу, формирование горба) и кифосколиоз (комбинация сколиоза и кифоза) обнаружены у шести из десяти пациентов по данным медицинской литературы (Feldman 1993; Guo 1995; de Die-Smulders 1995; Devriendt 1999; Garcia-Santiago 2015). Эти данные схожи с результатами исследований *Unique:* сколиоз встречался наиболее часто — в 12 случаях; кифоз — в 1 случае; кифосколиоз — в четырех случаях; синдром

фиксированного спинного мозга (нижняя часть спинного мозга обычно лежит свободно в позвоночном канале, но в некоторых случаях она оказывается прикрепленной к одной из окружающих ее структур) – в двух случаях; сакральная ямка (углубление или отверстие в коже в области межъягодичной складки) — в одном случае; расщепление позвоночника и спинного мозга - «spina bifida» (расщелина в спинном мозге и позвоночнике из-за неправильного внутриутробного развития нервной трубки) — в одном случае. «Spina bifida» также может являться причиной синдрома фиксированного спинного мозга.

Причиной искривления позвоночника может стать нарушение мышечного тонуса, а в некоторых случаях — сращение или неправильное формирование позвонков. С возрастом искривление позвоночника часто прогрессирует и требует тщательного наблюдения.

Искривление лечат с помощью физической терапии, лечебной физкультуры или корсета. При выраженном искривлении может потребоваться операция по фиксации позвонков и выпрямлению позвоночника при помощи стержней. Такое лечение прошли несколько участников *Unique*.

При синдроме фиксированного спинного мозга уменьшение нагрузки, физическая терапия и лекарственные препараты могут облегчить симптомы, но в более тяжелых случаях операция может оказаться единственным эффективным методом лечения.

“ Мы носили ортопедический корсет, но сейчас наш ортопед считает, что в этом нет необходимости, так как степень искривления позвоночника очень мала. Искривления позвоночника у нее связано с его повышенной подвижностью из-за низкого мышечного тонуса (позвоночник может выпрямиться, так что угол искривления составляет только 9 градусов, но если она устала и находится в положении стоя, то угол искривления достигает 30 градусов) ”, — inv dup del 8p (p11), 7 лет

“ В шесть лет ей было проведено обследование позвоночника — обнаружено небольшое искривление, видное только на рентгеновском снимке, и незаметное внешне ”, — inv dup del 8p (p11), 6 лет

“ У нашей дочери функциональный сколиоз. Она носит ортопедический корсет, чтобы скорректировать дефект. Мы также делаем упражнения и растяжку ”, — inv dup del 8p (p11), 3 года

“ Небольшой сколиоз в нижнем и верхнем отделах позвоночника. Необходимости в лечении пока что нет~, — inv dup del 8p (p12), 13 лет
}Сколиоз начал проявляться только сейчас: у нее небольшое искривление позвоночника, которое постепенно ухудшается. Мы записались на прием к врачу ”, — inv dup del 8p (p21), 16 лет

“ У неё был синдром фиксированного спинного мозга. В два года ей сделали эффективную операцию. Еще у нее умеренный сколиоз в поясничном отделе позвоночника ”, — inv dup del 8p (p22)

■ Проблемы с суставами

Проблемы с суставами есть у большинства участников *Unique*. Согласно данным исследования Unique за 2017-18 года, проблемы с суставами обнаружили у 20 из 28 детей.

Особенно часто наблюдается избыточная подвижность суставов (синдром гипермобильности суставов). Хотя синдром может никак не проявлять себя, гипермобильность иногда является причиной боли и нарушения движения суставов и мышц; травм, в том числе растяжения; и легко возникающих вывихов (смещение суставных поверхностей друг относительно друга). У многих детей группы *Unique* был вывих бедра.

Данные медицинской литература и опыт участников *Unique* свидетельствуют о том, что по мере взросления детей с Inv Dup Del 8p увеличивается вероятность развития прогрессирующего гипертонуса ног (повышенного мышечного тонуса), который, при отсутствии лечения, может привести к развитию контрактур суставов. Именно поэтому важно стимулировать детей двигаться как можно больше, а также развивать пассивные движения с помощью растяжки и физической терапии. Контрактуры суставов у детей *Unique* были выявлены в раннем возрасте. Более чем у половины детей старше 7 лет развились контрактуры суставов нижних конечностей и тазового пояса, что ограничивало активность ребенка и снижало объем доступных движений. При этом высокий тонус не отмечался в мышцах верхней части тела , а в суставах рук и плечевого пояса сохранялась гипермобильность. Однако у одного ребенка *Unique* наблюдалась малоподвижность правого локтевого сустава.

У нескольких детей отмечены изогнутые и повернутые внутрь стопы, что типично для эквиноварусной косолапости (косолапость) (см. раздел Кисти и стопы). У одного мальчика была патология надколенника («patella alta») , при которой надколенник неправильно развит и находится выше своего обычного местоположения, вне коленного сустава. Ему потребовалась операция.

Методы лечения зависят от конкретного состояния. Некоторые дети носили ортезы для голеностопного сустава, чтобы скорректировать положение стопы и облегчить ходьбу или нахождение в положении стоя. Один мальчик получил терапию в виде инъекций ботулотоксина для снижения гипертонуса икроножных мышц.

Семь детей группы *Unique* перенесли операцию по удлинению подколенного сухожилия и приводящей мышцы с различной эффективностью (см. комментарии ниже) (Hongell 1978; Jensen 1982; Fryns 1985; Kleczkowska 1987; Barber 1994; de Die-Smulders 1995; *Unique*).

Удлинение приводящей мышцы

Приводящие мышцы отвечают за сведение ног. Они крепятся к внутренней стороне таза и верхней части бедренной кости. Если натяжение мышц слишком сильное, ноги вашего ребенка будут скрещиваться в положении стоя, также его бедро может полностью или частично выйти из сустава (полный или частичный вывих). Во время операции на приводящей мышце удлиняют сухожилия, которые соединяют мышцы с тазовой костью. Обычно после операции дети носят гипс в течение нескольких недель, а затем тутор в течение нескольких месяцев.

Удлинение мышц задней поверхности бедра

Мышцы задней поверхности бедра соединяют таз с задней частью коленного сустава. Если эти мышцы слишком напряжены, ребёнок не может стоять прямо. Во время операции сухожилия мышц, расположенных между тазом и задней частью коленного сустава удлиняют или разрезают. После операции

ребёнок носит гипс в течение нескольких недель, а после этого накладывает шину на ночь и на время отдыха в течение нескольких месяцев.

“ Я вижу, что мышцы задней поверхности бедра становятся более напряженными, и формируются контрактуры в коленных суставах. Ночью или время от времени при определенных нагрузках, например, после нахождения в вертикализаторе, ее мышцы становятся очень ригидным ”, — Inv Dup Del 8p (p11), 8 лет

“ Мышцы задней поверхности бедра остались натянутыми. Была операция по удлинению и перемещению сухожилия на левой стопе и лодыжке. Ноги очень слабые и худые ”, — Inv Dup Del 8p (p11), 5 лет

2 года

“ Он носит шину днём и ночью, и это помогает ему сохранять длину икроножных мышц, пока он учится ходить. Днем шина помогает удерживать равновесие. Это позволит предупредить ухудшение в будущем, а также устранить имеющуюся легкую скованность в его голеностопных суставах ”, — Inv Dup Del 8p (p11), 2 года

“ У нее была операция по удлинению ахиллова сухожилия, остеотомия правого бедра и остэктомия (три раза), так как не удавалось устранить вывих бедра. В возрасте трех-четырех лет она от нечего делать могла смещать части коленного сустава и обратно вправлять их ”, — Inv Dup Del 8p (p12), 20 лет

“ Её голеностопные суставы очень скованные, сгибание и разгибание в них сильно ограничено. В то же время, её правая нога при ходьбе часто выворачивается наружу. Другие суставы гипермобильные ”, — Inv Dup Del 8p (p21), 16 лет

“ Мышцы подколенной области и области лодыжек очень напряжены ”, — Inv Dup Del 8p (p22)

Кисти и стопы

Некоторые родители отмечают необычное строение кистей и стоп.

Кисти могут быть необычно маленькими с коническими пальцами. Иногда пальцы искривлены (клинодактилия), а ногти могут быть недоразвиты (гипопластичны). У некоторых младенцев и детей наблюдаются глубокие линии на ладонях (и на подошвах стоп). Несколько детей группы *Unique* и один ребёнок, случай которого описан в медицинской литературе, имели аномалии большого пальца кистей, в том числе два ребёнка имели лишний большой палец (сформированный полностью или частично). Одному ребёнку удалили лишний большой палец в амбулаторных условиях.

Примерно половина детей группы *Unique* имеет плоскостопие. У некоторых из них отмечалась типичная для косолапости деформация стопы (эквиноварусная) , приводящая к изогнутому положению стопы, когда носки смотрят внутрь. Иногда пальцы были слишком короткими (брахидактилия), изогнутыми, переплетающимися, перепончатыми. На стопе мог быть большой промежуток между большим пальцем и вторым пальцем ноги (сандалевидная

щель). Иногда наблюдались истончение и ребристость ногтей (Vermeesch 2003; García-Santiago 2015; Unique).

Зачастую эти аномалии не приводят к серьезным нарушениям у детей и требуют лечения. Детям с плоскостопием могут принести пользу стельки для коррекции положения стопы. При косолапости может быть полезен массаж, физическая терапия и в некоторых случаях - наложение шины для коррекции формы стопы. Такое лечение в ряде случаев позволяет избежать необходимости хирургической коррекции и гипсования. Лечение для ребёнка подбирается индивидуально, и в некоторых случаях хирургический метод будет наиболее эффективным.

“ У неё очень маленькие кисти для её возраста и очень маленькие узкие стопы, которые плохо растут. Она носит один размер уже четыре года. Ее стопы слишком вывернуты внутрь, и большой палец правой ноги теперь изогнут вправо (для коррекции мы используем фиксатор для пальца). У неё была амниотическая перетяжка на левой ноге, из-за которой у нее недоразвита часть пальцев. В результате, ногтевая фаланга большого пальца деформирована, а ногти на средних пальцах отсутствуют совсем. Еще у нее перепончатые пальцы (все, кроме большого пальца), кожа доходит до первого сустава ”, — Inv Dup Del 8p (p11), 7 лет

“ Длинная ногтевая платина. Пальцы очень тонкие и длинные, как у пианиста. Ладонь узкая, расстояние от запястья до основания пальцев очень короткое, но пальцы при этом длинные, поэтому ладонь выглядит непропорционально. Очень толстые ломкие ногти. На одной стопе сейчас постоянный отек, на обеих стопах пальцы сильно скручены из-за контрактур ”, — inv dup del 8p (p12), 20 лет

“ Ее руки чрезвычайно малы, и все еще похожи на младенческие. Они растут, но очень медленно. В 8-летнем возрасте она носит 25,5 размер детской обуви ”, — inv dup del 8p (p21), 8 лет

“ У нее действительно маленькие кисти и стопы, но не настолько, чтобы она испытывала какие-либо трудности. Она была в больнице только один раз, и то на амбулаторном лечении, когда ей удалили лишний большой палец ”, — inv dup del 8p (p21)

Инфекции почек и мочевыводящих путей

У детей встречались небольшие аномалии развития почек, в том числе - увеличение одной или двух почек (гидронефроз) из-за скопления мочи внутри почки. В некоторых случаях почки были меньше, чем обычно, или имели подковообразную форму (когда нижние полюсы двух отдельных почек соединяются, приобретая U-образную (подковообразную) форму). Аномалии мочевого пузыря встречались очень редко, в том числе изменение формы мочевого пузыря (форма «елки»), увеличение размера мочевого пузыря. Обычно эти изменения были незначительны и требовали только наблюдения. В лечении необходимости не было.

У некоторых младенцев и детей наблюдались рецидивирующие инфекции мочевыводящих путей (ИМВП), даже если на МРТ не было обнаружено никаких аномалий. Такие инфекции лечат антибиотиками, но, в особо редких

случаях, чтобы устранить скопление мочи и предотвратить повреждение почки, требуется ввод катетера (по данным Unique).

8 лет

Слух

Хотя тугоухость не является характерным симптомом inv dup del 8p, некоторые дети и младенцы имеют временное снижение слуха, связанное с экссудативным средним отитом. Гораздо реже встречается одно- или двусторонняя нейросенсорная тугоухость средней или тяжелой степени. У одной девочки была двусторонняя кондуктивная тугоухость. По словам родителей, некоторые дети не прошли аудиологический скрининг в период новорожденности, но к двум с половиной годам их слух был в полном порядке.

Для устранения временного снижения слуха, обусловленного экссудативным средним отитом, устанавливают шунты, которые снижают давление в среднем ухе. Однако такое лечение помогает не всегда. В редких случаях, при длительной потере слуха, могут помочь слуховые аппараты, которые могут назначать как на короткий, так и на продолжительный промежуток времени (Guo 1995; Unique).

Некоторые дети имеют предрасположенность к отитам, которые могут сопровождаться сильной болью нарушением самочувствия. Для лечения отитов может потребоваться прием антибиотиков или установка шунтов. Поскольку дети имеют риск задержки речевого развития, любые подозрения родителей на нарушение слуха требуют незамедлительного обследования и лечения, организованного на дому или в школе.

“Ей надо было установить шунты в оба уха, так как до трех лет у нее были проблемы со слухом из-за скопления жидкости в ушах. После лечения слух пришел в норму”, — inv dup del 8p (p11), 7 лет

“Из-за хронического отита ей установили шунты на один год. У нее легкая тугоухость справа и умеренная - слева, поэтому она носит слуховой аппарат на левом ухе. Врачи установили, что у нее недоразвитие волосковых клеток в улитке уха. Через несколько лет ей понадобится коррекция слуха с двух сторон”, —inv dup del 8p (p11), 3 года

“В возрасте 12-ти месяцев она перенесла острый отит. В четыре года она не прошла аудиологический тест в школе, поэтому ее направили к отоларингологу для обследования. Сейчас ей пять лет, и она до сих пор плохо слышит, даже с установленными в ушах трубками”, — inv dup del 8p (p21)

“У него есть проблемы со слухом. Некоторые из них могут быть связаны с экссудативным средним отитом. Левым ухом он не слышит. В его правом ухе установлен шунт, а на левом ухе он носит слуховой аппарат”, — inv dup del 8p (p21)

Глаза и зрение

Примерно половина семей *Unique* сообщила о проблемах со зрением и о структурных аномалиях глаза.

Чаще всего у детей была близорукость (миопия) (7 из 29 случаев по данным исследования; пять случаев в базе данных). Другие имели дальнозоркость (гиперметропия) (2 из 29 случаев по данным исследования; один случай в базе данных). У четырех детей было центральное нарушение зрения, которое возникло из-за проблемы с головным мозгом, а не с глазами. Одному ребенку был поставлен диагноз «слепота». Однако ее родители считали, что она *может* видеть, но не может пользоваться своим зрением. У некоторых детей был астигматизм. Их глазное яблоко напоминало по форме скорее мяч для регби, чем футбольный мяч, поэтому их зрение было размытым. Очки помогают детям видеть нормально. Однако некоторые родители сообщали, что их ребенок все время хочет их снять.

Одна треть детей, участвовавших в исследовании *Unique*, имели косоглазие (страбизм) — состояние, при котором один или оба глаза отклоняются кнаружи, внутрь, наружу, вверх или вниз. Косоглазие может быть постоянным или может возникать периодически, особенно при усталости. Для коррекции косоглазия участникам *Unique* хорошо помогало применение окклюдера, выполнение специальных упражнений и ношение очков. Однако некоторые случаи страбизма удалось скорректировать только хирургическим методом. По меньшей мере у одного ребенка развилась амблиопия («ленивый глаз»), что может быть следствием постоянного косоглазия одного глаза.

Также в медицинской литературе и среди детей *Unique встречались* и другие проблемы со зрением, в том числе нистагм (неконтролируемые движения глаз) в шести случаях и синдром Дуэйна (нарушение глазодвигательной функции) в двух случаях у детей. Были также зарегистрированы такие редкие заболевания, как колобома радужки — порок развития цветной части глаза, при котором радужка выглядит как замочная скважина; микрофтальмия (аномально маленький размер глаза); повреждение зрительного нерва; аномалии развития сетчатки в задней части глазного яблока; катаракты; птоз (опущение верхнего века, препятствующее полному открыванию глаза); и лагофтальм (невозможность полностью сомкнуть веки) (Guo 1995; García-Santiago 2015; Unique).

“ У нее корковое нарушение зрения. Ей больше нравится смотреть на лица, чем на предметы. Ей трудно следить глазами за происходящим, она использует периферическое зрение, чтобы наблюдать за движениями. Лучше всего для нее мультисенсорный подход. Мы использовали окклюдер в течение нескольких лет, что хорошо помогло при экзотропии (разновидность страбизма). Также в возрасте одного года она перенесла операцию на глазной мышце. Сейчас она смотрит обоими глазами одновременно. Показатель оценки ее зрения в последний раз составил 20/260 [плохое зрение] ”, —inv dup del 8p (p11), 7 лет

“ Он носит тонированные очки, что улучшает сенсорное восприятие. Еще он перенес операцию на правом глазу по поводу амблиопии и страбизма. Он не может совершать движения глазными яблоками как по горизонтали, так и по вертикали в полном объеме ”, — inv dup del 8p (p12), 13 лет

“ Корковое нарушение зрения. У нее нет проблем с пространственным зрением и ориентацией в пространстве. У нее снижена скорость движения глазных яблок, и она должна поворачивать голову, чтобы следить за предметами. Она плохо видит ”, — inv dup del 8p (p21), 16 лет

“ Один глаз плохо видит, легкое косоглазие и миопия правого глаза, астигматизм левого глаза. Носит очки. На протяжении почти четырех лет левый глаз закрывали окклюдером на один час в день. С пяти лет окклюдер уже не использовали ”, — inv dup del 8p (p21)

Небо

У детей с inv dup del 8p высокое /готическое небо встречалось очень часто, а расщелина губы и неба – крайне редко. Аномалии развития неба, в частности расщелины, могут вызывать проблемы с кормлением, слухом, ростом зубов и речью. Хирургическое вмешательство помогает не только улучшить внешний вид, но и облегчить или даже полностью устранить подобные проблемы (García-Santiago 2015; Unique).

“ У нее раздвоенный небный язычок, что может свидетельствовать о наличии скрытой расщелины неба. У нее постоянные проблемы с едой, она не разговаривает. Операции не было ”, — inv dup del 8p (p11), 5 лет

“ У него очень высокое небо, которое мешает принимать пищу. Ортодонт рассчитывает скорректировать небо с помощью специального ортодонтического устройства ”, — inv dup del 8p (p12), 13 лет

“ У нее очень высокое небо, и она не может жевать пищу. Она не жует, а просто проглатывает пищу целиком. У неё было много приступов удушья, прежде чем мы полностью осознали проблему. Мы начали давать ей более мягкую пищу и мелко нарезать ее. Мы чистим яблоки и груши, измельчая их, так как она не любит кусать и может просто прекратить есть ”, — inv dup del 8p (p21), 13 лет

Незначительные аномалии развития половых органов

Незначительные аномалии развития половых органов иногда наблюдают у мальчиков с inv dup del 8p, еще реже - у девочек. Опыт *Unique* показывает, что у восьми мальчиков при рождении яички не были опущены в мошонку (крипторхизм). Яички начинают опускаться из брюшной полости в мошонку внутриутробно, и к моменту рождения обычно оказываются в мошонке. У многих мальчиков, даже без хромосомных отклонений, яички опускаются в мошонку не к моменту рождения, а в течение нескольких месяцев после рождения. Если этого не произошло, то яички могут быть опущены и прикреплены к мошонке хирургическим путем (орхидопексия). У двух мальчиков наблюдали гидроцеле (скопление жидкости в оболочках яичек), которое может быть устранено с помощью дренирования. У одного мальчика *Unique* был выявлен маленький половой член. Это также описано в медицинской литературе. Одна девочка родилась с двумя матками и двумя влагалищами. Многие из таких аномалий также могут быть выявлены у детей, не имеющих хромосомных нарушений. Обычно они не вызывают серьезных проблем (Kleczkowska 1987; Unique).

Гиперсаливация и слюнотечение

Значительное количество родителей *Unique* (13 из 29) отметило, что у детей наблюдалось избыточное выделение слюны (гиперсаливация) и/или слюнотечение (сиалорея) в большей или меньшей степени. В одном случае это возникало перед эпилептическим приступом. Слюнотечение может быть

связано не с избыточным выделением слюны, а с трудностью удерживать рот закрытым или с нарушением глотания, что в свою очередь может являться следствием неврологических нарушений, таких как церебральный паралич или умственная отсталость. Существуют различные способы лечения данного состояния. При необходимости могут быть назначены лекарственные средства, например, пластыри, содержащие гиосцин, но необходимо учитывать риск побочных эффектов. Некоторые родители отметили, что со временем слюнотечение у их детей уменьшилось (Unique).

“ У нее было обильное слюнотечение примерно до 10 лет, но оно постепенно уменьшалось. Слюни иногда появляются в уголках рта, но их уже не так много, как раньше ”, — inv dup del 8p (p21), 16 лет

Грыжи

У некоторых детей были выявлены паховые и/или пупочные грыжи. Об этом есть упоминание в медицинской литературе. При необходимости, грыжи могут быть устранены с помощью хирургического вмешательства (Kleczkowska 1987; Goa 1995; Unique).

Эозинофильный эзофагит

Примерно половина родителей *Unique* (13 из 29 по данным исследования) сообщила, что их детям был поставлен диагноз эозинофильный эзофагит (ЭЭ), хотя в медицинской литературе нет упоминания о связи данного диагноза с inv dup del 8p. Пищевод соединяет ротовую полость с желудком. Воспаление пищевода называют эзофагитом. Его иногда вызывают эозинофилы (особый тип белых кровяных клеток), в большом количестве накапливающиеся в слизистой оболочке пищевода. Симптомы эзофагита варьируются в зависимости от возраста, они также могут напоминать симптомы гастроэзофагального рефлюкса. Дети могут отказываться от приема пищи, чувствовать тошноту, страдать рвотой и не набирать вес. Подростки могут жаловаться на боль в животе или груди, сопровождаемую рвотой. Взрослым людям трудно глотать пищу, а также у них может возникнуть ощущение, будто она застряла в пищеводе. Диета и лечение стероидными гормонами позволяют контролировать симптомы, зачастую требуется длительное лечение для профилактики рецидива. Подросткам и взрослым людям может быть показано оперативное вмешательство, направленное на растяжение пищевода (Furuta 2015; Unique).

“ Нашему сыну поставили диагноз ЭЭ, когда ему было 9 лет. Примерно за два или три года до постановки этого диагноза у него началась рвота по ночам раз в две недели. Наш педиатр считал, что это не слишком часто, и вряд ли является серьезной проблемой. Однако постепенно рвота стала повторяться все чаще. Нам регулярно приходилось госпитализировать его в отделение неотложной помощи в связи с неукротимой рвотой, которую удавалось остановить только приемом ондансетрона (что помогало не всегда), либо внутривенными инфузиями. Ему поставили диагноз ЭЭ после эндоскопического обследования и биопсии. Затем врач выписал лансопразол (использующийся при лечении ГЭРБ), но в итоге приступы рвоты продолжились, и нашего сына госпитализировали на 5 дней. С того момента он соблюдает диету и не употребляет продукты, содержащие пшеницу, молоко, сою и яйца. Приступов рвоты больше не было. Последнее обследование

показало, что количество эозинофилов и воспаление слизистой пищевода уменьшается. Он, наконец, начал набирать вес и выглядит теперь намного лучше. За это время приостановилось его развитие, и хотелось бы знать, есть ли здесь взаимосвязь?”, — inv dup del 8p (p11), 11 лет

Зубы

Проблемы с зубами часто наблюдаются у детей с хромосомными отклонениями, в том числе и у членов группы *Unique* с Inv Dup Del 8p (у 28 из 28 человек по результатам исследования).

Примерно две трети детей имеют самую распространенную проблему — скрежет зубами (бруксизм), что часто приводит к преждевременному стиранию зубной эмали. Два исследователя отметили, что у детей с Inv Dup Del 8p некоторые зубы на верхней челюсти имеют маленький размер или же отсутствуют. Опыт *Unique* показывает, что примерно у одной четверти детей были неестественно маленькие зубы. У примерно такой же части детей наблюдалась задержка прорезывания молочных зубов и поздняя смена зубов. Иногда встречалась очень тонкая и слабая зубная эмаль (гипоплазия эмали). Часть детей были подвержены кариесу. В отдельных случаях родители сообщали о сросшихся, лишних или же слишком крупных зубах у их детей. Также иногда наблюдалось раннее прорезывание зубов, сверхчисленные коренные зубы и утолщенные десны.

Чтобы снизить риск возникновения осложнений из-за кариеса и эрозии эмали необходимо высокое качество оказания Высококачественная стоматологическая помощь позволяет уменьшить риск осложнений кариеса и разрушения эмали. Стоматологическая помощь детям и взрослым может быть более эффективной в условиях стационара. Именно потребность в стоматологическом лечении было наиболее частой причиной госпитализации. (Gorinati 1991; Mitchell 1994; García-Santiago 2015; Unique).

“У нее большое расстояние между зубами, а еще она сильно скрежещет зубами, особенно когда ей больно. В 20 лет у нее все еще есть три молочных зуба, но кариеса никогда не было”, — inv dup del 8p (p12), 20 лет

“Из-за приема лекарств ее зубы окрашиваются, поэтому нужно регулярно делать профессиональную чистку”, — inv dup del 8p (p21), 8 лет

14 лет

Другие проблемы со здоровьем (члены Unique)

Гипогликемия (низкий уровень глюкозы в крови): два случая (в одном случае в сочетании с судорожным синдромом)
Стеноз (нарушение проходимости) слезного канала: четыре случая
Трахеомаляция и/или ларингомаляция: два случая
Дефицит иммуноглобулина А в крови: один случай
Язвенный колит: один случай
Экзема: четыре случая
Повышенная чувствительность кожи: три случая
Нарушения кровообращения: три случая (в том числе, один случай синдрома Рейно)

Половое созревание

Половое созревание — непростой период для любой семьи. У нас мало информации об особенностях полового созревания при inv dup del 8p, но известно, что у пяти членов *Unique* (и мальчиков, и девочек) половое созревание началось вовремя, у двух девочек отмечалась задержка полового развития, а у одной девочки — преждевременное половое созревание. Также и в медицинской литературе описан один случай преждевременного полового созревания у девочки. Большинство семей считает, что процесс полового созревания проходит нормально и не вызывает серьезных причин для беспокойств, хотя у многих детей отмечаются перепады настроения (Guo 1995; Unique).

“ Сейчас мы находимся на промежуточном этапе полового созревания. Возможно, некоторые поведенческие проблемы связаны с гормональными изменениями, но мы не уверены в этом. Пока что половое созревание не вызывает у нас больших трудностей, но время покажет ”, - inv dup del 8p (p12), 13 лет



“ К счастью, половое созревание длится долго и проявляется по-разному, поэтому у нас есть много времени, чтобы набраться опыта. В школе и дома мы работаем над этим. Каждую неделю она посещает специальные занятия для девушек, на которых объясняют, как меняется ее организм. У нас заведены определенные правила, например, во время менструации она носит с собой специальную косметичку. Косметичка служит своего рода «напоминанием», если мы неправильно поймем друг друга. Она неплохо справляется, но все же менструация проходит тяжело и болезненно, поэтому в первые дни цикла она заранее принимает лекарства. Она действительно хорошо справляется и в эмоциональном, и в физическом плане”, — inv dup del 8p (p21), 16 лет.

Взрослый возраст и самостоятельность

По этому вопросу данные *Unique* и медицинской литературы ограничены, но все они указывают на то, что подавляющему большинству людей с Inv Dup Del 8p будет необходима существенная поддержка на протяжении всей жизни. Возможна только небольшая степень самостоятельности. Способность контролировать функции мочевого пузыря и кишечника является скорее исключением, чем правилом. И в старшем детском возрасте приходится следить за питанием ребенка. Даже самым взрослым людям из нашего сообщества требуется постоянная поддержка в повседневной жизни, а также финансовая помощь.

Трое взрослых членов *Unique* жили с родителями, хотя один из них готовился к отдельному проживанию, но с поддержкой родителей. Участники занимались различными видами деятельности: они пели, ходили по магазинам и занимались спортом. Они не могли работать и проходить профессиональное обучение, но один из них посещал социальный центр.

У одного из взрослых участников, возможно, наблюдались отдельные признаки преждевременного старения (Guo 1995; Unique).

“ Дочь живет вместе с нами. Она только что завершила программу ЕНС (план индивидуального обучения, медицинской и социальной помощи), и теперь ее перевели в систему обслуживания взрослого населения. Ей нужно, чтобы с ней обращались как со взрослой. Личный бюджет позволяет ей почувствовать это. Также мы поняли, что знакомство с большим количеством людей из нашего окружения обеспечивает ей большую безопасность. Ее поведение вполне нормально, если она не испугана или ее не беспокоит боль. Она очень любит петь, играть на сцене, плавать и готовить еду ” , —inv dup del 8p (p11), 22 года

“ Нашей дочери 20 лет, и она живёт вместе с нами. Ей нравится проводить время как среди семьи, так и в окружении других людей. Она очень общительная, милая, контактная и веселая. Она любит кататься на лыжах, ходить по магазинам и в походы. Ей нравится обедать в кафе и наблюдать за людьми. Ее способности ограничены, поэтому она не может работать или проходить профессиональное обучение. У нее наблюдаются признаки преждевременного старения: первая седина появились еще в 8 лет, а сейчас у нее все волосы седые. Ее кожа тонкая и сухая, ее физические способности явно ухудшились. Но она не унывает. Даже когда ей больно, она не сдается. Она много спит: по 12 часов! Жизнь дается ей непросто ” , — inv dup del 8p (p12), 20 лет

“ В 16 лет она поняла, что выросла и хочет стать «независимой женщиной». Она осознаёт, что ее возможности ограничены и за ней ухаживают опекуны. Она воспринимает это спокойно. Ей очень нравится её молодой опекун, который показывает ей разные подростковые штучки, вроде телефона и мобильных приложений. У нее есть косметолог, к которому она очень любит ходить на макияж и маникюр. У нее типичные для девочек интересы: массаж, солярий, модная одежда. Она хорошо плавает, умеет ездить на велосипеде. Крутить педали у неё не получается, поэтому она катается на специальном велосипеде.

Она не хочет быть похожей на других подростков. Она предпочитает заниматься своими «девчачьими» делами в одиночку. Она интересуется мальчиками и смотрит видео на YouTube с участием молодых людей (конечно, под присмотром). Гормоны, ничего не поделаешь. Она во многом ведет себя как нормальный подросток, и мы ее в этом поощряем. Она любит кататься на велосипеде и плавать. Она ходит с нами по магазинам, но ей интересно только когда мы покупаем что-то для неё. Она обожает всё примерять. В примерочной с ней бывает тяжело, поэтому мы зовем опекунов, когда хотим прикупить что-то из модной одежды ” , — inv dup del 8p (p21), 16 лет

“ Нашему сыну 25 лет, и мы начинаем приучать его к более самостоятельной жизни: сейчас он живёт с тремя другими мальчиками. Не могу сказать, что готова отпустить его, но каждый из нас должен жить своей жизнью. В день, когда ему исполнился 21 год, мы подарили ему iPad, и это был лучший для него подарок. Он быстро научился им пользоваться, и теперь может найти в интернете всё, что захочет. Он по-прежнему не говорит, не умеет одеваться и раздеваться, но может есть самостоятельно. Он мало спит, рано встает и очень требователен к себе. Обычно он очень веселый, но иногда ведет себя очень вызывающе. Но мы продолжаем улыбаться ” , — inv dup del 8p (p21), 25 лет

Гены

В коротком плече хромосомы 8 расположено много генов, которые могут влиять на возникновение определенных признаков при inv dup del 8p. Некоторые из таких генов-кандидатов перечислены ниже. Выявление генов, ответственных за определенные признаки при inv dup del 8p, безусловно, представляет интерес и может помочь в проведении дальнейших исследований. Однако это не подразумевает, что новые методы лечения будут изобретены в ближайшее время. Кроме того, при дупликации или делеции определенного гена далеко не всегда проявится связанный с ним признак. Это зависит также от других генетических и внешнесредовых факторов.

■ STMN4

Дупликация гена *STMN4*, расположенного на участке 8p21.2, чаще всего обнаруживается при inv dup del 8p и может обуславливать нарушение поведения и расстройство аутистического спектра (Ozgen 2009).

■ DPYSL2

Дупликация гена *DPYSL2,* расположенного на участке 8p21.2 , часто встречается при inv dup del 8p и может быть причиной аутоагрессии, подобно тому как определенный ген на хромосоме X тоже является причиной аутоагрессии у детей при синдроме Леша — Нихана (Ozgen 2009).

■ NRG1

Избыточная экспрессия гена *NRG1* (8p12) может являться возможной причиной тяжелой гипотонии, которая часто наблюдается при inv dup del 8p (García-Santiago 2015).

■ Семейство генов FGF

Избыточная экспрессия генов семейства FGF, таких как *FGF17* (8p21.3), *FGF20* (8p22) и *FGFR1* (8p11), может являться причиной возникновения пороков развития конечностей и дизморфичных черт лица (García-Santiago 2015).

■ CDMD1

Ген *CDMD1* расположен на участке 8p23.2, который утрачивается при inv dup del 8p, и ответственен за развитие центральной нервной системы (García-Santiago 2015).

Семьи рассказывают ...

❝ Поначалу было трудно привыкнуть к новому образу жизни. Но со временем он стал естественным для нас. Помимо дочери у нас еще трое детей. Братья и сёстры обожают её: всегда присматривают, оберегают и играют с ней. Я, как мать, настолько вдохновилась работой с дочерью, что решила стать эрготерапевтом! У нас очень дружная семья. Мы регулярно все вместе посещаем разные мероприятия и занимаемся повседневными делами, как и другие семьи. Конечно, иногда возникают проблемы, но мы находим решения, и дочь участвует в этом. Также у нее есть личный помощник. Он позволяет ей отдохнуть от нас, а мы можем провести время с ее старшими братьями и сестрами. Нам кажется, для них это очень важно. Ей становится все сложнее передвигаться, поэтому мы стали использовать подъемники. Нам с ее отцом приходится часто вставать ради нее по ночам, но мы стараемся чередоваться, чтобы хотя бы один из нас мог отдохнуть. Общение с другими семьями — это

отличный источник информации и поддержки. Так у нас появилось много замечательных друзей. Так что, определенно, стоит присоединиться к благотворительным организациям и вступить в местные группы поддержки родителей ”.

“ Не суетитесь, не забывайте о самих себе, обсуждайте с другими детьми их чувства и наблюдения. Ожидайте большего от детей с хромосомным отклонением, и вы удивитесь, на что они могут быть способны. Чрезвычайно важно наладить систему общения. Живите настоящим. Общайтесь с другими семьями (необязательно с тем же диагнозом). Хорошие врачи также играют важную роль. Если вы в чем-то сомневаетесь, узнайте еще одну точку зрения, а лучше две. Вы не сможете сделать все, что вам советуют. Но старайтесь делать хорошо то, что можете. Присоединитесь к онлайн-группам поддержки и задавайте вопросы. Изучайте различные ресурсы. Поддержка онлайн может быть очень полезна. Вы никогда не будете такими, как кто-то еще, но это вовсе не плохо. Я люблю нашу семью такой, какая она есть. Наша дочь изменила меня и моего мужа в лучшую сторону. Она научила меня любить. Мы стали лучше - и как люди, и как родители. Она дает то, чего ни смогут дать другие. Подумайте, что подарил ваш ребенок вам ”.

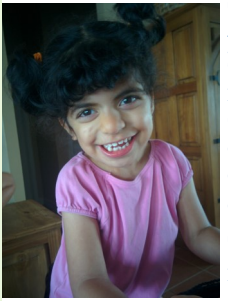

“ Ребенок научит вас многому. Пусть диагноз изменит уклад вашей семьи, эти изменения могут быть к лучшему. Старайтесь не планировать ничего больше, чем на полгода вперед, это может угнетать вас. У вашего ребенка может быть прекрасная жизнь даже с ограниченными физическими способностями. Постарайтесь воспринимать диагноз спокойно и не забывайте по возможности уделять время себе ”.

“ У наших детей есть свое расписание. Они будут делать все в соответствии с ним. Не раньше и не позже. Вам остается только быть рядом ”.

“ Я бы посоветовала другим родителям принять, что ваш ребенок уникален, и не сравнивать его способности или их отсутствие с возможностями других детей. Вашему ребенку важно, чтобы вы были сильными, насколько это возможно, но никогда не стесняйтесь обратиться за помощью ”.

“ Мы считаем нашего сына благословением, но по мере того, как он взрослеет, нашей семье становится все труднее справляться с тем, что его возможности ограничены. Временами возникает чувство одиночества и изолированности. Поэтому очень важно получать психологическую поддержку и заботится о своем теле. По возможности привлекайте к помощи друзей и членов семьи. И самое главное, отдыхайте сами ”.

“ Дети с Inv Dup Del 8p диктуют свои собственные правила, наперекор всему, что о них было когда-либо написано. Они дерзкие, умные, смешные и невероятно очаровательные. Они всегда стремятся стать лучше. Нам сказали, что она

никогда не сможет ходить и говорить из-за генетических отклонений, но она доказала обратное! ”

“ Мой совет — присоединиться к группам поддержки в Facebook, чтобы делится своими достижениями с людьми, которые понимают, как много эти достижения значат ”.

“ Дети с этим диагнозом могут развиваться совершенно по-разному, особенно если отклонение было обнаружено в раннем возрасте. Не существует хрустального шара, в который можно было бы посмотреть и сказать, что ваш ребенок сможет делать в будущем, неважно в ближайшем или отдаленном. Следуйте только тем советам, которые вам подходят, например, вы можете отдать ребенка в детский сад, чтобы он развивался, копируя сверстников, а можете просто сказать «Нам это не подходит», и это абсолютно нормально. Для нас очень важно иметь уверенность, что мы не ограничиваем нашего сына, думая о тех вещах, которые он не может или не сможет делать. Вместо этого мы хотим дать ему любую возможность развиваться и готовы принять любую помощь, связанную с этим. Это сильно выматывает, поэтому очень важно принимать помощь от профессионалов и различных организаций ”.

“ Как можно больше привлекайте к помощи членов семьи: в первые годы мы старались справляться сами и иногда это приводило к сильному перенапряжению. Я также советую попробовать технику осознанной медитации. Я советую приложение «На 10% счастливее» от Дэна Харрисона, в котором различные деятели, практикующие осознанную медитацию, уже много лет делятся советами и опытом. Я стала жить настоящим больше, чем прошлым и будущим. Совсем как наша дочь! Нам очень повезло, что у нас родился такой ребенок. Я верю, что ничего невозможного нет! ”

“ Временами становится по-настоящему тяжело, но никогда не забывайте, что ваши дети могут жить полной и счастливой жизнью, просто для них это по-другому. Первые годы, пока вы пытаетесь научиться их понимать, являются самыми трудными, но со временем станет легче, и в вашей жизни будет много радостных моментов. Вы встретите потрясающих людей и узнаете о себе очень много нового. Вам придется пережить действительно трудные периоды и принять сложные решения; иногда вы будете чувствовать, что находитесь на пределе, но вы справитесь, и благодаря этому вы научитесь преодолевать трудности. Это долгий путь, но все хорошие события будут казаться грандиозными, и вас ждет множество моментов истинной радости от достижений вашего ребенка. Усердно работайте, не прекращайте стараться, прислушивайтесь к советам и пропускайте мимо ушей некоторые из них. Вы — самое главное, что есть друг у друга, а время летит так быстро. Наслаждайтесь временем, проведенным с ними, потому что, несмотря на все сложности, когда вы дома вместе, они — ваши дети, и они прекрасны ”.

Сообщества в Facebook

Сообщество поддержки родителей детей с аномалиями короткого плеча хромосомы 8 (644)
— https://www.facebook.com/groups/8ptherapy/

Аномалии хромосомы 8 (402)
— https://www.facebook.com/groups/717458371707183/?ref=br_rs

Синдром делеции/дупликации 8p23.1. Редкие хромосомные аномалии (473)
— https://www.facebook.com/groups/939907672688019/

Исследовательская группа по делеции/дупликации 8p (283) — совместно с исследовательским проектом по 8p
(В скобках указано количество участников сообщества на август 2019 года)

Видео на YouTube

«Аномалии 8-ой хромосомы — Что такое хромосомные отклонения?»
https://www.youtube.com/watch?v=nWhxzaiNqjE&t=1s

«Инвертированная делеция и дупликация 8p»
(в видео, снятом несколькими семьями ко Дню редких болезней, показано несколько детей с такой патологией и представлена краткая информация о самой патологии)
https://www.youtube.com/watch?v=nzZEYlqYyA0

«Что такое хромосомные аномалии? Простое руководство для семей»
https://www.youtube.com/watch?v=aeAnKkqcPIs&t=20s

Веб-сайты/блоги

https://patient.info
— информация о заболеваниях и медицинских терминах

https://www.nhs.uk/conditions/
— просто о заболеваниях и медицинских процедурах

https://hannahmeandinvdupdel8p.com/
— блог, который ведет общественный деятель - мать ребенка с аномалией короткого плеча хромосомы 8

chromosome8.org

specialbaby.org

Некоммерческая организация

https://www.project8p.org/
— фонд Project 8p является некоммерческой организацией, созданной в соответствии с пунктом 501(c)(3) об освобождении от налогов, и предназначен для помощи людям с аномалиями короткого плеча хромосомы 8 и всем, кто связан с этим.

Книги

«Chromosome Kids Like Me», автор Annette Fournier (детская книга, написанная матерью ребенка с Inv Dup Del);
«Redefine Special» автор Melanie Gomez (духовная книга, написанная матерью взрослого с Inv Dup Del 8p);
«Playing in the Mud» автор Annette Fournier (юмористические воспоминания о жизни с особенным ребенком, написанные матерью ребенка с Inv Dup Del 8p)

Информация и поддержка

Rare Chromosome Disorder Support Group
Группа поддержки семей с редкими хромосомными отклонениями
The Stables, Station Road West, Oxted, Surrey RH8 9EE, UK
Tel: +44(0)1883 723356
info@rarechromo.org | www.rarechromo.org

Присоединяйтесь к сообществу Unique, чтобы получить дополнительную информацию, необходимую помощь и контактные данные семей с аналогичной проблемой.
Unique — это благотворительная негосударственная организация. Финансовая поддержка осуществляется за счет грантов и пожертвований. Вы можете сделать пожертвование на нашем официальном сайте:
www.rarechromo.org/donate. Пожалуйста, помогите нам помочь вам!

Создание этой брошюры стало возможным благодаря вкладу благотворительного фонда Бошира — Хинтона

Unique составил список других форумов и веб-сайтов, которые могут предоставить семьям информацию и оказать поддержку. Это не означает, что мы полностью одобряем или несем какую-либо ответственность за их содержание.
Брошюра не заменяет профессиональную медицинскую консультацию. По всем вопросам, касающимся здоровья, генетических заболеваний и их лечения, семьям необходимо проконсультироваться у специалиста. В генетике информация меняется очень быстро, и, хотя на момент публикации этой брошюры представленная информация является наиболее актуальной, в дальнейшем некоторые факты могут измениться. Unique старается отслеживать все изменения в науке и, по мере необходимости, переиздает брошюры.
Данный материал был впервые подготовлен фондом Unique (PM) в 2009 году и проверен доктором Джоном Барбером, Медико-генетический Центр Уассекса (Dr John Barber, Wessex Clinical Genetics Service), и профессором Май Хультен, дипломированным врачом и доктором наук Института Медицинской Генетики из Уорикского университета (Professor Maj Hultén, BSc, PhD, MD, FRCPath, Professor of Medical Genetics, University of Warwick), 2009.
Материал был пересмотрен фондом Unique (CA) и проверен доктором Фе Гарсиа Сантьяго, Институт медицинской и молекулярной генетики, Университетская клиника Ла Пас, Мадрид, Испания (Dr Fe García Santiago, Institute of Medical and Molecular Genetics, Hospital Universitario La Paz, Madrid, Spain), и докторами Венди Чанг и Халуком Кавусом, Отдел молекулярной генетики, Университет Колумбия, Нью-Йорк, США (Dr Wendy Chung and Dr Haluk Kavus, Division of Molecular Genetics, Columbia University, New York, USA), 2019.
Перевод выполнен в рамках волонтерского переводческого проекта Unique кафедры перевода РГПУ им. А. И. Герцена, Санкт-Петербург, Россия. Медицинскую редакцию осуществила Сумина Мария Геннадьевна, врач-генетик, КДЦ «Охрана здоровья матери и ребенка», Екатеринбург, Россия. Russian translation 2020 (EV/AP)
Copyright © Unique 2020

Группа поддержки семей с редкими хромосомными отклонениями.
Номер в реестре благотворительных организаций: 1110661
Номер в реестре компаний Англии и Уэльса: 5460413