

## Informer l'assistance réseau



Groupe de soutien des troubles chromosomiques rares  
The Stables, Station Road West, Oxted, Surrey RH8 9EE,  
Reino Unido Tel: +44(0)1883 723356  
info@rarechromo.org | www.rarechromo.org

Rejoignez Unique pour entrer en contact avec les familles et obtenir des informations et du soutien. Unique est un organisme de bienfaisance à but non lucratif, qui existe entièrement grâce à des dons et des subventions. Si vous le pouvez, faites un don via notre site Web pour [www.rarechromo.org/donate](http://www.rarechromo.org/donate) S'il vous plaît, aidez-nous à vous aider!



Cette brochure est rendue possible grâce à une contribution de la Fondation Boshier-Hinton

Unique mentionne les forums de discussion et les sites internet d'autres organisations afin d'aider les familles à la recherche d'informations. Cela ne signifie pas nécessairement que nous approuvons leur contenu ou que nous en sommes responsables. Cette brochure d'information ne remplace pas les conseils médicaux personnalisés. Les familles doivent consulter un médecin spécialiste qui connaît la problématique en question pour toutes les questions relatives au diagnostic génétique, aux problèmes de santé et à leur prise en charge. Les recherches en matière d'altérations génétiques sont en progression constante, et même si les informations fournies dans ce guide sont considérées comme les meilleures disponibles au moment de leur publication, les connaissances sur le sujet peuvent encore changer. Unique fait le maximum pour se tenir informé des dernières informations en la matière et pour mettre ses guides à jour dès que nécessaire. Cette brochure a été compilée pour la première fois par Unique (PM) en 2009 et révisé par le Dr John Barber, Wessex Service de génétique clinique et par la professeure Maj Hultén, BSc, PhD, MD, FRCPath, professeure de Génétique médicale, Université de Warwick, 2009.

Une révision majeure a été faite par Unique (CA) et révisée par le Dr Fe García Santiago, Institut de Génétique médicale et moléculaire, Hospital Universitario La Paz, Madrid, Espagne et par le Dr Wendy Chung et Dr Haluk Kavus, Division of Molecular Genetics, Columbia University, New York, États-Unis, 2019. Cette brochure a été traduite par des traducteurs de la santé du Master en traduction et interprétation de la santé de l'Université d'Alcalá (Madrid) et vérifié par Dr Marilyn Der Nigoghossian (spécialiste en génétique et en sciences pharmaceutiques).  
CA v2.1

Copyright © Unique 2022

Groupe de soutien pour les anomalies chromosomiques rares  
Immatriculée en Angleterre et au Pays de Galles

Numéro d'association caritative 1110661  
Numéro d'entreprise 546041



# Duplication inversée avec délétion 8p



rarechromo.org

## Duplication inversée avec délétion 8p

La duplication inversée avec une délétion 8p, connue sous le nom *inv dup du 8p*, est une situation génétique rare. On estime que l'*inv dup du 8p* survient chez 1/10 000 à 30 000 nouveau-nés. Les personnes ayant une *inv dup du 8p* ont à la fois une copie supplémentaire (**duplication**) d'une partie de matériel génétique qui compose un chromosome – le chromosome 8 – et copie manquante (**délétion**) d'une autre partie du chromosome 8.

Comme pour d'autres troubles chromosomiques, avoir trop ou trop peu de matériel chromosomique peut provoquer, à un niveau plus ou moins important, des anomalies congénitales, affecter le développement et les capacités intellectuelles de l'enfant et peut être associé à diverses caractéristiques individuelles. La plupart des cas d'*inv dup du 8p* n'ont conduit à aucune maladie potentiellement mortelle (García Santiago 2015 ; Akkurt 2017).

## Base théorique sur les chromosomes

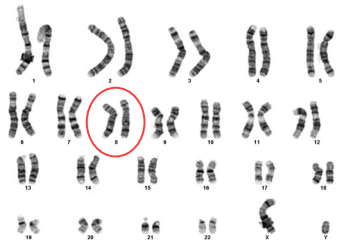Notre corps est composé de trillions de cellules. La plupart de ces cellules contiennent environ 20 000 **gènes** qui, quant à eux, contiennent les instructions indiquant au corps comment se développer, grandir et fonctionner.

Les gènes sont situés dans des structures appelées **chromosomes**, qui sont constitués d'un composé chimique complexe appelé **ADN**. Les chromosomes (et donc les gènes) apparaissent généralement par paires, la moitié de chaque paire de chromosomes étant héritée de chaque parent.

Une cellule normale du corps a 46 chromosomes. Sur ces 46 chromosomes, deux sont une paire de chromosomes sexuels : deux X si c'est une fille et un X et un Y si c'est un garçon. Les chromosomes restants sont regroupés en 22 paires numérotées de 1 à 22, schématiquement du plus grand au plus petit.

## Chromosome 8

Les chromosomes ne peuvent pas être vus à l'œil nu, mais s'ils sont colorés et agrandis au microscope, ils peuvent être observés avec un motif distinctif de bandes **claires et foncées**. L'image ci-dessous montre le motif de bandes caractéristique du chromosome 8.



Paires de chromosomes 1–22,  
X et Y (homme)  
Chromosome 8 entouré en rouge

## Groupes Facebook

Communauté de soutien aux parents pour le trouble du chromosome 8p (644)-  
<https://www.facebook.com/groups/8ptherapy/>

Troubles du chromosome 8 (402)- [https://www.facebook.com/groups/717458371707183/?ref=br\\_rs](https://www.facebook.com/groups/717458371707183/?ref=br_rs)

8p23.1 Syndrome de suppression/duplication. Trouble chromosomique rare (473)-  
<https://www.facebook.com/groups/939907672688019/>

Groupe de recherche sur la suppression/duplication 8p (283)- associé au projet de recherche 8p (le nombre de membres en août 2019)

## Vidéos youtube

"Troubles du chromosome 8 - Qu'est-ce qu'une anomalie chromosomique"

<https://www.youtube.com/watch?v=nWhxzaiNqjE&t=1s>

"Duplication par suppression d'inversion du chromosome 8p"

(une vidéo réalisée par des familles à l'occasion de la Journée des maladies rares dans laquelle la maladie est brièvement expliquée et plusieurs enfants qui en souffrent sont présentés)

<https://www.youtube.com/watch?v=nzZEYlqYyA0>

"Que sont les anomalies chromosomiques ? Un guide simple à comprendre pour les familles"

<https://www.youtube.com/watch?v=aeAnKkqcPIs&t=20s>

## Site/blog

<https://patient.info/>- des informations sur les conditions médicales et les termes

<https://www.nhs.uk/conditions/>- des explications simples pour comprendre les conditions médicales et les procédures

<https://hannahmeandinvdupdel8p.com/>- blog d'une mère avec son fils avec maman 8p

[chromosome8.org](http://chromosome8.org)

[specialbaby.org](http://specialbaby.org)

## Organisation à but non lucratif

<https://www.project8p.org/>- La Fondation Project 8p est une organisation à but non lucratif 501(c)(3) qui défend les personnes atteintes d'une maladie chromosomique de 8p et toutes les personnes liées à une personne atteinte de cette maladie

## Livres

"Les enfants chromosomiques comme moi", d'Annette Fournier (inv dup livre pour enfants); "Redéfinir spécial" par Melanie Gomez (dévotion spirituelle pour la mère d'un adulte avec 8p dup inv); "Jouer dans la boue" par Annette Fournier (Mémoire humoristique sur la vie avec un enfant à besoins spéciaux, par la mère d'un enfant inv dup du 8p)



défient tout ce qui a été écrit à leur sujet. Ils sont impertinents, intelligents, drôles et absolument adorables. Ils s'efforcent toujours d'être la meilleure version d'eux-mêmes. Le généticien a dit qu'il ne marcherait ni ne parlerait jamais, mais il s'est avéré qu'il avait tort!"

" Je conseille de rejoindre des groupes de soutien Facebook pour partager les réalisations de vos enfants avec des personnes qui comprennent à quel point ces réalisations sont importantes. "

" Ce trouble est très large, surtout si votre enfant a été diagnostiqué jeune. Personne n'a de boule de cristal qui vous dit ce que votre enfant sera capable de faire dans le futur, que ce soit à court, moyen ou long terme. Suivez les conseils qui fonctionnent pour vous, par exemple, emmenez votre enfant à la garderie pour qu'il ait la possibilité de développer ses compétences en copiant, mais sachez aussi que dire "ça ne marche pas" n'est pas mal. Pour nous, la chose la plus importante a été de nous assurer que nous ne limitons pas le monde de notre fils en supposant qu'il ne peut pas ou ne veut pas faire des choses, mais de lui donner autant d'opportunités de développement que possible et d'accepter lui est d'une grande aide. Cela peut être épuisant, il est donc très important de permettre à des professionnels et d'autres organisations de nous aider. "

" Demandez beaucoup d'aide à votre famille : les premières années, nous ne savions pas comment demander de l'aide et parfois, cela nous angoissait. Je vous suggère également d'essayer le *mindfulness (pleine conscience)*. Je recommande une application appelée "10 % plus heureux" par Dan Harris. Beaucoup de conseils/sagesse de personnalités qui le font depuis de nombreuses années s'essayant au *mindfulness (pleine conscience)*. J'ai commencé à vivre plus dans le présent, moins dans le passé et dans le futur. Tout comme notre fille. Nous avons beaucoup de chance d'avoir une chance d'avoir une fille comme elle et rien ne nous paraît impossible. "

" Parfois, c'est une aventure difficile, mais ne perdez jamais de vue qu'ils ont la possibilité de vivre une vie pleine et heureuse, mais à leur niveau. Les premières années sont les plus difficiles car vous essayez de comprendre les enfants, mais cela devient de plus en plus facile avec le temps et vous vous prenez beaucoup de plaisir. Vous rencontrerez des gens formidables et en apprendrez beaucoup sur vous-même. Il y aura des moments très durs et des décisions difficiles à prendre ; parfois vous serez poussé à bout,

mais vous surmonterez cette période et à partir de là, vos capacités d'adaptation s'amélioreront. Vous avez un long chemin devant vous, mais les bons moments que vous vivrez seront incroyables et la joie qui vous est procurée lorsque vous atteindrez ces moments-là est inquantifiable. Il faut travailler dur et continuer d'essayer, écouter les conseils et en ignorer d'autres. Ils sont à vous et vous êtes leur champion et, plus important encore, le temps de cette aventure passera très vite. Prenez le temps qu'il faut pour en profiter car malgré tout, lorsque tout vous paraît impossible, ils sont vos enfants et ils sont parfaits. "



Chaque chromosome a un bras court (p) et un bras long (q). Les bandes sont numérotées de l'intérieur vers l'extérieur en prenant comme point de départ l'endroit où les deux bras se rencontrent, c'est le **centromère** (marqué en jaune). Un petit nombre comme le p12 est proche du centromère. Le matériel près du centromère est appelé **proximale**. Un nombre plus élevé, tel que p23, qui est plus éloigné du centromère et plus proche de l'extrémité du chromosome, est considéré comme étant dans une région **distale**. Le terme **cen** est utilisé pour indiquer un emplacement très proche du centromère, tandis que **ter** (de terminale) indique un emplacement très proche de l'extrémité extérieure du bras p ou q.

### Changements chromosomiques

Des changements de structure chromosomique comme les inv dup du 8p surviennent le plus souvent lors des **divisions cellulaires** qui mènent à la création des ovocytes ou des spermatozoïdes. Au cours de ce processus, chaque bras de chacun des 46 chromosomes se divise dans le sens de la longueur pour former deux brins qui se rejoignent au centromère. Ensuite, les chromosomes sont disposés en 23 paires, et les paires sont placées les unes à côté des autres, à l'exception des chromosomes sexuels X et Y, qui sont joints bout à bout. Les segments d'AND sont ensuite échangés dans un processus appelé croisement (**recombinaison**) et les brins de chromosomes se rejoignent au niveau des ponts qui se forment (appelés **chiasm**). Les paires chromosomiques sont "reconnues" parce qu'elles sont similaires. Cependant, lorsque l'ADN du chromosome se répète à un court intervalle, cette répétition peut se joindre à son partenaire sur le même chromosome, plutôt qu'à la copie de l'autre chromosome, et des "erreurs" peuvent se produire, entraînant la perte de parties d'un ou de plusieurs chromosomes, dupliqué, réorganisé ou délété.

Les réarrangements chromosomiques tels que celui impliquant le chromosome 8p sont relativement fréquents en raison de la présence de deux groupes de gènes récepteurs olfactifs (copies de gènes impliqués dans la perception de l'odorat). La majeure partie de l'ADN qui compose le chromosome 8p est une séquence unique, mais la présence de ces groupes de gènes se traduit par deux sections dans lesquelles la séquence d'ADN est répétée à de courts intervalles.

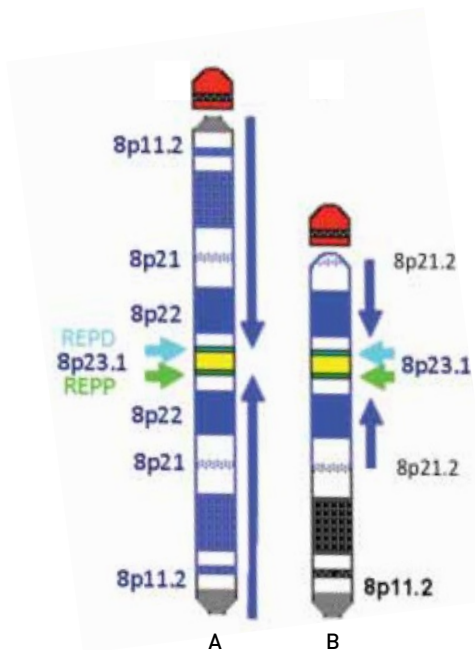
### Sources

Les informations contenues dans ce manuel sont tirées de la littérature médicale publiée et des informations des membres Unique. Le nom de famille de l'auteur et la date de publication des articles sont fournis au cas où vous souhaiteriez lire les résumés ou les articles originaux en ligne sur PubMed (<http://www.ncbi.nlm.nih.gov/pubmed>). Vous pouvez obtenir la plupart des articles chez Unique. Trentetrois membres d'Unique ont répondu à un sondage détaillé en 2017/18 et, dans la mesure du possible, des informations ont également été tirées des dossiers d'autres membres.

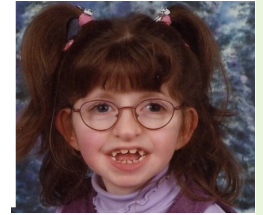Ces coupes répétées se situent dans une zone proximale de 8p23.1 appelée REPP et dans une zone plus distale de 8p23.1 appelée REPD (voir schéma à la page 4) et peuvent agir comme des points faibles sur le chromosome. C'est-à-dire qu'il est plus susceptible de s'y casser. La présence de REPP et REPD implique également que le mécanisme de réplication est plus susceptible de « mal tourner » pendant la production de spermatozoïdes ou d'ovules, entraînant des réarrangements chromosomiques compliqués, tels que l'inv dup 8p.

Les personnes atteintes d'inv dup 8p ont un chromosome 8 normal, mais l'autre chromosome 8 a subi un réarrangement complexe. Au cours de ce réarrangement, une petite partie de la pointe du 8p est supprimée, presque toujours de REPD vers l'extrémité du chromosome 8p (pter) (en rouge sur le schéma ci-dessous), et un fragment relativement long est dupliqué (en bleu sur le schéma ci-dessous). Ce dernier va généralement du REPP vers le centromère jusqu'à 8p11, bien que la taille puisse varier (voir [La taille de la région de la duplication peut-elle varier ?](#)).

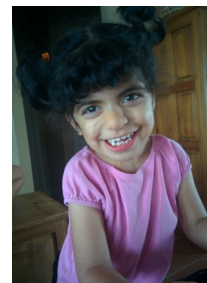
Le fragment dupliqué va dans le sens inverse de la normale et prend donc le qualificatif « inversé » (inv en abrégé). Remarquez comment les bandes dans la partie bleue au-dessus du dup inv 8p sont comme le reflet de celles en dessous de la bande jaune. Les segments dupliqués sont séparés par la majeure partie de la bande 8p23.1, qui n'a subi aucune duplication ni délétion (en jaune).



donner plus de temps à passer avec ses frères et sœurs plus âgés, pour les chouchouter un peu. Nous pensons que c'est très important pour eux. Physiquement, les choses deviennent de plus en plus difficiles et nous venons d'installer des élévateurs pour l'aider. Maman et papa ont des nuits blanches, mais nous partageons cette tâche autant que possible afin que nous puissions tous les deux nous reposer. Côté d'autres familles est une excellente source d'information et de soutien. Nous nous sommes fait des amis fantastiques de cette façon. Cela vaut toujours la peine de rejoindre vos groupes locaux de parents, ainsi que associations caritatives nationales. ”



“ Prenez le temps chaque jour, prenez soin de vous aussi, parlez ouvertement avec les autres enfants de ce qu'ils ressentent et de ce qu'ils remarquent, attendez le meilleur de l'enfant atteint de trouble chromosomique car il vous surprendra par tout ce qu'il sera capable de faire. Obtenir un système de communication adéquat est essentiel. Vivre le moment. Trouvez d'autres familles avec qui communiquer (elles n'ont pas besoin d'avoir le même diagnostic). Les bons thérapeutes sont vraiment importants. Si vous ne vous sentez pas bien à propos de quelque chose, demandez un deuxième avis, ou un troisième. Vous ne pourrez pas faire tout ce qu'ils veulent. Faites de votre mieux. Rejoignez des groupes et posez des questions. Renseignez-vous sur les ressources disponibles. Le support en ligne peut être très instructif. Chaque cas et gestion seront différents, mais il n'y a rien de mal à cela. J'aime notre famille telle qu'elle est et notre fille a changé mon mari et moi pour le mieux et m'a beaucoup appris sur l'amour. Nous sommes de meilleures personnes, de meilleurs parents. Elle a des dons uniques. Cherchez les dons de votre enfant. ”



“ Votre enfant vous apprendra beaucoup et, bien que le diagnostic changera votre famille, cela peut vous changer pour le mieux. Essayez de ne pas réfléchir plus de six mois à l'avance car au-delà, cela devient accablant. Votre enfant peut avoir une vie merveilleuse avec un handicap. Soyez gentil avec vous-même dans le processus d'acceptation et prenez du temps pour vous dès que vous le pouvez. ”

“ Nos enfants ont leur propre horaire. Ils feront ce qu'ils ont à faire quand ce sera leur tour. Il n'est pas nécessaire de se précipiter ou de le changer. Vous n'avez qu'à suivre le courant. ”

“ Mon conseil aux autres parents serait d'accepter que votre enfant est unique, et parce qu'il l'est, ne comparez pas leurs capacités, ou leur absence, avec celles des autres enfants. Il faut être aussi fort que vous le pouvez pour le bien de votre enfant, mais n'hésitez jamais à demander de l'aide. ”

“ Bien que nous considérons notre fils comme une bénédiction, à mesure qu'il grandit, ses limites sont devenues un grand défi pour nous en tant que famille. Parfois, la vie est très solitaire et semble très limitée. Il est essentiel que vous recherchiez un soutien mental et que vous preniez soin de votre corps. Si possible, créez un solide système de soutien avec vos amis et votre famille. Surtout, accordez-vous des pauses. ”

“ Les enfants avec inv dup du 8p écrivent leurs propres règles et



## Gènes

Il existe de nombreux gènes situés sur le chromosome 8p qui peuvent jouer un rôle dans les caractéristiques associées à inv dup du 8p. Certains de ces gènes candidats sont énumérés cidessous. Bien que l'identification du ou des gènes responsables de certaines caractéristiques associées à inv dup 8p soit précieuse et puisse aider à orienter les études futures, elle ne conduit pas directement à une amélioration immédiate du traitement. De plus, même si le gene responsable putatif est dupliqué ou supprimé, cela ne signifie pas toujours que le ou les traits associés seront présents, car d'autres facteurs génétiques et environnementaux jouent également un rôle.

### ■ STMN4

Le gène STMN4 dans la bande 8p21.2 est dupliqué dans la plupart des cas d'inv dup8p et peut être associé à des troubles du comportement et du spectre autistique (Ozgen 2009).

### ■ DPYSL2

Le gène DPYSL2 sur la bande 8p21.2 est également dupliqué dans la plupart des cas d'inv dup du 8p et peut être impliqué dans l'automutilation, car un gène apparenté sur le chromosome X est connu pour être associé à l'automutilation chez les enfants atteints de Lesch- Syndrome de Nyhan (Ozgen 2009).

### ■ NRG1

La surexpression du gène NRG1 (8p12) a été suggérée comme gène candidat possible à l'origine de l'hypotonie sévère généralement associée à l'inv dup du 8p (García-Santiago 2015).

### ■ FGF gene family

La surexpression des gènes de la famille FGF, par exemple FGF17 (8p21.3), FGF20 (8p22) et FGFR1 (8p11), peut jouer un rôle dans les malformations des membres et les traits faciaux dysmorphiques (García-Santiago 2015).

### ■ CDMD1

Le gène CSMD1 à la bande 8p23.2 supprimé inv dup du 8p est associé au développement du système nerveux central (García-Santiago 2015).

## Ce que disent les familles...

“ Au début, il était difficile de s'habituer à une nouvelle routine, mais avec le temps, c'est devenu une seconde nature. Les trois frères aînés de notre fille l'adorent : ils la cherchent toujours, veulent jouer avec et sont très protecteurs envers elle. En tant que mère, elle m'a inspiré à suivre une formation d'ergothérapeute après avoir travaillé avec l'une d'entre elles. En tant que famille, nous sommes très proches, nous sortons régulièrement ensemble et faisons ce que n'importe quelle autre famille ferait. Parfois, nous rencontrons des difficultés, mais nous trouvons des moyens de les surmonter et notre fille est toujours de bonne volonté. Elle a un assistant personnel que nous employons pour lui donner un peu d'espace et nous

## La taille de la région dupliquée peut-elle varier?

Oui, la taille de la région dupliquée (bleue) n'est pas la même dans tous les cas d'inv dup du 8p. Dans certains cas, il peut être plus grand et dans d'autres, il peut être plus petit selon l'endroit où le chromosome se brise pour former le chromosome inv dup du 8p.

Le diagramme A (en haut) illustre une forme plus fréquente de la duplication avec un point d'arrêt dans la bande 8p11.2. Cependant, dans certains cas, le point de rupture se situe bien plus près du centromère, comme c'est le cas pour p. dans la bande 8p11.21, donc la duplication est un mécanisme bien plus important. Le point de rupture peut également être plus élevé, par exemple sur les bandes 12 ou p21 (schéma B), et la duplication est proportionnellement plus faible, à un rythme variable (sur ce schéma la cassure est observable sur la bande 8p21.2).

Remarque : dans ce guide, le point d'arrêt sera indiqué entre parenthèses. Par exemple. Inv dup du 8p (p11) serait un doublage où le point de rupture est à 8p11. En 2018, Unique comptait 58 membres ayant été diagnostiqués avec un inv dup du 8p avec un point de rupture à 8p11; 10 membres avec un point de rupture à 8p12 ; 12 membres avec un point de rupture à 8p21 et un membre avec un point de rupture à 8p22.

La délétion inv dup du 8p prédominante laisse la majeure partie de la bande 8p23 en une seule copie qui se lie aux régions dupliquées, c'est-à-dire qu'il y a un nombre normal de genes essentiels dans cette région.

Dans certains cas d'inv dup du 8p, seul le matériel dupliqué supplémentaire est observé et non une légère délétion. Cela peut être dû à un diagnostic incomplet, peut-être uniquement à cause du caryotype, dans lequel les chromosomes ne sont étudiés qu'au microscope. La duplication est suffisamment longue pour être facilement détectée, mais la technique utilisée n'est pas suffisamment sensible pour détecter une légère délétion. Cependant, on pense que la plupart des personnes ayant une duplication inversée de 8p ont également une légère délétion (Guo 1995). L'enquête 2017/18 réalisée auprès des membres d'Unique n'a été menée que sur les personnes ayant un diagnostic confirmé d'inv dup du 8p.

## La taille et l'emplacement de la duplication sont-ils importants?

L'effet exact de l'obtention de matériel à partir d'un chromosome dépend d'un ensemble de facteurs que nous ne commençons à comprendre que depuis très peu de temps. Ces facteurs incluent : la taille de la duplication, le nombre de gènes contenus dans la duplication et comment agissent ces gènes. Il en va de même pour les délétions.

Les effets peuvent ne pas être limités aux gènes de la duplication ou de la délétion chromosomique car ces gènes interagissent avec d'autres gènes sur ce chromosome ou un autre. Par exemple, les gènes dits

“modificateurs” présents dans tout le génome peuvent influencer l'expression d'un ou plusieurs gènes susceptibles de jouer un rôle dans le développement d'un trait particulier. L'effet cumulatif de la variation de la séquence d'ADN dans le génome d'une personne et l'influence des facteurs environnementaux (tant internes qu'externes) joueront également un rôle. Pour ces mêmes raisons, les personnes ayant des duplications et des délétions identiques ou très similaires peuvent également présenter des variations dans la fermeté des traits, y compris les personnes avec inv dup du 8p. Les duplications et les délétions impliquant le gain ou la perte d'un groupe de gènes contigus peuvent impliquer une multiplicité de traits non liés qui contribuent au large spectre de traits qui peuvent être observés dans une maladie chromosomique rare spécifique.

De même, une duplication/délétion particulière peut altérer un ou plusieurs gènes d'une manière qu'une duplication/délétion similaire mais légèrement différente ne fait pas, conduisant au développement d'un ou plusieurs traits spécifiques.

Certaines preuves indiquent une relation entre la taille de la région dupliquée chez les personnes atteintes d'inv dup du 8p et la gamme et la gravité de certaines caractéristiques, et suggèrent que les personnes ayant des duplications plus importantes sont plus susceptibles d'être gravement touchées. Cependant, l'expérience des familles uniques suggère qu'il existe une variabilité considérable et ce quelle que soit la taille de la duplication (Hand 2010 ; García-Santiago 2015 ; Unique).

### Mosaïcisme

Chez certaines personnes, les cellules contenant le matériel chromosomique inv dup du 8p coexistent avec des cellules avec un nombre et un arrangement de chromosomes normaux ou une variante différente du chromosome 8, par exemple, une délétion terminale de 8p uniquement. Ce mécanisme, connu sous le nom de **mosaïcisme**, apparaît généralement après la fécondation. En 2018, Unique avait un membre avec un diagnostic confirmé de mosaïcisme inv dup du 8p. Le mosaïcisme est rare, mais dans les cas où il a été mentionné dans la littérature médicale, les manifestations de la maladie étaient dans certains cas beaucoup plus bénignes. La proportion de cellules 8p inv dup dans les différents types de tissus qui composent l'organisme peut varier, ce qui influencera les conséquences de la maladie. Le degré de mosaïcisme n'est pas facile à déterminer car certains tissus particulièrement importants pour le développement, comme ceux du cerveau, ne sont pas faciles à étudier, contrairement aux cellules sanguines ou salivaires qui sont souvent utilisées pour les tests (Vermeesch 2003; Hand 2010).

### Pourquoi est-ce arrivé? Cela peut-il se reproduire?

Pour répondre à ces questions, il faut étudier les caractéristiques des

femme indépendante”. Elle sait qu'il est une personne handicapée et qu'il a des soignants. Elle en est satisfaite et aime avoir un jeune soignant qui lui enseigne des choses comme l'utilisation des téléphones et des applications. Elle a une esthéticienne qui fait son maquillage et ses ongles et elle adore ça. Elle aime tout ce qui concerne les filles, comme les massages et le bronzage, et s'attache au concept de vêtements. Elle adore nager, et elle est très douée pour ça, et elle adore aussi faire du vélo; ne sachant pas pédaler, elle utilise un vélo adapté. Elle ne veut pas être comme les autres adolescents, mais aime plutôt être avec les filles une à la fois. Elle s'intéresse aux garçons et regarde des vidéos YouTube de jeunes hommes (encadrés bien sûr), mais bon, nous avons tous des hormones. Elle vit une bonne expérience d'adolescent et nous essayons de faire en sorte qu'il fasse des choses d'adolescent. Elle fait du vélo adapté et de la natation et il adore ça. Elle fait aussi du shopping, mais elle n'aime que si nous lui achetons des choses, car elle aime l'agitation d'essayer des choses. C'est une tâche compliquée de faire des essayages, alors elle est accompagnée de ses aides-soignants pour acheter des vêtements à la mode.” - inv dup del 8p (p21), 16 ans

“ Notre fils a 25 ans et nous sommes en train de déménager dans un logement accompagné: un bungalow avec trois autres garçons. Je ne peux pas dire que je suis prêt pour le déménagement, mais nous devons tous les deux avoir notre propre vie. Pour ses 21 ans, nous lui avons acheté un iPad, qui a été le meilleur : il le manie très bien, il est très rapide et il est capable de voir tout ce qu'il veut voir. Il ne parle toujours pas, ne s'habille ni ne se déshabille, mais il peut manger tout seul. Il dort peu, se lève tôt et est très exigeant. C'est généralement un jeune homme très heureux, mais son comportement peut devenir difficile. On garde le sourire.” - inv dup del 8p (p21), 25 ans

s'agit d'un rappel visuel à toutes les personnes impliquées si la communication échoue. Elle s'en sort bien, mais ses règles sont abondantes et douloureuses quand elle le fait, elle est donc prête à prendre des médicaments par précaution Premiers jours. Elle va très bien, tant émotionnellement que physiquement. ” - inv dup del 8p (p12), 16 ans

## Âge adulte et indépendance

Les preuves d'Unique et de la littérature médicale sont limitées, mais suggèrent que la grande majorité des personnes atteintes d'inv dup 8p auront besoin d'un soutien considérable tout au long de leur vie, l'indépendance étant possible dans une moindre mesure. La continence est l'exception plutôt que la règle et l'alimentation est généralement supervisée même chez les plus âgés. Même les membres les plus âgés d'Unique ont eu besoin d'un soutien total pour les tâches quotidiennes et les finances.

Trois adultes Unique vivaient à la maison, même si l'un d'eux était en train de déménager dans une résidence avec services. Ces membres aimaient faire diverses activités, allant du shopping et du magasinage à la participation à des sports. Bien que l'expérience de travail et la formation professionnelle n'aient pas été possibles pour ces membres, au moins un d'entre eux a aimé fréquenter une garderie.

Certaines preuves suggèrent qu'un membre adulte peut présenter certains des signes de vieillissement prématuré (Guo 1995 ; Unique).

“ Notre fille vit à la maison avec notre famille. Elle vient de terminer son plan EHC et est passé aux services pour adultes. Elle a besoin d'être traitée comme une adulte ; avoir un budget individuel l'aide et nous avons trouvé utile pour elle de connaître autant de personnes que possible dans la communauté dans laquelle elle vit, car cela la rend beaucoup plus sûre. À moins qu'elle ait peur ou qu'elle souffre, elle se comporte adéquatement. Elle aime chanter, faire du théâtre, nager et cuisiner. ” - inv dup del 8p (p11), 22 ans

“ Notre fille a 20 ans et vit à la maison avec nous. Elle aime être avec sa famille et entourée d'autres personnes. Elle est très sociable, joyeuse, engagée et amusante. Elle aime le ski, le camping et le magasinage et adore manger au restaurant et regarder les gens passer. La formation professionnelle ou l'expérience de travail ne lui conviennent pas car il souffre d'un degré d'invalidité plus élevé que la plupart des autres. Elle montre des signes de vieillissement prématuré: les premiers cheveux blancs sont apparus à l'âge de 8 ans et maintenant ils sont très gris, sa peau est devenue plus fine et plus sèche, et il y a eu une nette régression de ses capacités physiques. Elle n'est jamais triste; même quand elle souffre, elle essaie de participer. Elle dort beaucoup: 12 heures chaque nuit, Presque toute sa vie! La vie l'épuise. ” - inv dup del 8p (p12), 20 ans

“ À 16 ans, elle commence à comprendre qu'elle grandit et veut être "une

chromosomes des enfants atteints et de leurs parents. Ce qui est évident est que, en tant que parent, vous n'avez rien fait pour provoquer l'inv dup du 8p et vous n'auriez rien pu faire pour l'empêcher. Les réarrangements chromosomiques affectent les enfants du monde entier et dans toutes sortes de contextes. Ils sont également présents naturellement dans les plantes et les animaux. Ce n'est la faute de personne.

L'inv dup du 8p peut se produire même s'il n'y a pas de réarrangement des chromosomes parentaux et même si les tests ont montré que les chromosomes parentaux sont normaux. Les généticiens appellent cela "de novo", ce qui signifie que la duplication et la délétion se sont produites pour la première fois chez l'enfant. Bien que la cause de l'inv dup du 8p ne soit pas connue, il s'agit presque assurément d'un accident lors de la production de sperme ou d'ovules. Dans ces cas, la probabilité d'avoir un autre enfant atteint n'est généralement pas supérieure à celle de n'importe qui d'autre (Ergun 2010 ; Unique).

La présence des sections d'ADN dupliquées REPP et REPD sur le chromosome 8p qui sont considérées comme étant la base de l'inv 8p semble également être responsable d'une inversion extrêmement courante dans la population générale, trouvée chez 39% de la population japonaise et 26% de Européens, et implique le même segment 8p23.1 qui reste sans duplication ou délétion chez les personnes avec inv dup 8p. Cela n'affecte pas leur santé ou leur développement et il n'y a aucune raison qu'ils soient conscients de cette anomalie à moins qu'ils aient un bébé atteint d'une anomalie chromosomique.

Cette inversion a été identifiée chez de nombreuses mères d'enfants avec inv dup du 8p regroupés dans le cadre de l'enquête, qui comprend plusieurs membres Unique (Giglio 2001; García-Santiago 2015; Unique; Dra. Fe García Santiago, communication personnelle). La présence de cette inversion commune peut être identifiée à l'aide de tests chromosomiques parentaux et sa présence signifie qu'en théorie, si vous avez eu un enfant avec inv dup du 8p, vous pourriez être à risque d'avoir un autre enfant atteint. Dans tous les cas, la série d'événements qui conduit au réarrangement chromosomique reste extrêmement rare, même si l'inversion inoffensive du chromosome 8 est courante. Toute question doit être discutée avec votre service de génétique médicale et il est important de se rappeler qu'il n'y a aucune preuve qu'un facteur environnemental, alimentaire ou lié au mode de vie n'est connu comme étant un élément provocateur de ces modifications chromosomiques et qu'aucun des deux parents n'en est responsable (Florida 1996; Giglio 2001; Kostiner 2002; Shimokawa 2004; García-Santiago 2015).

## Diagnostic

Bien que certains cas de dup inv del 8p aient été diagnostiqués avant la naissance grâce à des signes détectés lors d'une échographie, notamment un excès de liquide amniotique (hydramnios), un développement cardiaque

lent ou anormal, des anomalies structurelles du cerveau ou un pied bot, la plupart des cas ont été diagnostiqués à la naissance ou pendant la petite enfance, généralement due à des traits dits « dysmorphiques » (inhabituels) ou à l'approche tardive d'étapes de développement (de Die-Smulders 1995; Macmillin 2000; Soler 2003; Pramparo 2004; Hand 2010; Sireteanu 2013; Chen 2016; Akkurt 2017; Unique).

“ Notre fille avait presque un an quand nous avons enfin eu les résultats. On ne nous a pas proposé de test, mais comme nous avions déjà une fille, je savais qu'elle ne se développait pas de la même manière, par exemple en ayant du retard dans les étapes de développement. Les médecins ont accepté de faire un test sanguin quand elle avait 9 mois, lorsqu'elle a dû subir une intervention chirurgicale pour réparer sa fissure labiale. ” - inv dup del 8p (p11)

“ Notre fille a réalisé des tests à l'âge de quatre ans, plusieurs mois après le début des crises. Nous pensions que les crises étaient liées à un trouble spécifique. Nous n'avions pas demandé de tests génétiques jusque-là, mais nous savions que notre fille avait des retards de développements physique et cognitif importants. ” - inv dup del 8p (p12)

“ Notre enfant a été testé à 18 mois pour un retard de développement généralisé. ” - inv dup del 8p (p21)

### Les résultats des tests

Selon la date à laquelle votre enfant a été diagnostiqué, les résultats des tests peuvent être semblables à l'un des exemples suivants:

46,XY,ish del(8)(p23.1p23.3) inv dup(8)(p12p23)dn: Ce résultat montre qu'il y a le nombre attendu de chromosomes (46), et qu'il y a un chromosome X et une Y, il s'agit donc un garçon. Ce test utilise la technique FISH (.ish) et a montré que l'absence d'ADN du chromosome 8 (del(8)) entre p23.1 et p.23.3, à l'extrémité du bras p.dup(8) signifie qu'il y a une duplication du chromosome 8. (p12p13) et montre que les bandes sont dupliquées ; dans ce cas, il y a un gain d'un segment de chromosome de la bande p12 à la bande p23 et la duplication est inversée (inv).dn et cela signifie que les chromosomes parentaux ont été vérifiés, et c'est la première fois que ce changement chromosomique a été produit (de novo) et qu'il n'a pas été hérité du père ou de la mère.

46,XX,del(8)(p23.1p23.2) inv dup(8)(p21.3p23.1) Ce résultat montre qu'il y a le nombre attendu de chromosomes (46). Cela montre également que deux chromosomes X ont été trouvés, il s'agit donc d'une fille. Inv dup(8)(p21.3p23.1) Cela signifie qu'il y a une duplication inversée du chromosome 8p de p21.3 à p23.1. L'ADN des bandes 8p23.1 à p23.2 est également manquant (sup(8)(p23.1p23.2)).

arr[GRCh37] 8p23.1p11.22(12580132\_39258953)x3, 8p23.3p23.1(190822\_6735381)x1 Ce résultat montre que l'analyse a utilisé la technologie

“ Il a de grands espaces entre ses dents et grince beaucoup, surtout en cas de douleur. À 20 ans, il a encore trois dents de lait, mais n'a jamais eu de caries. ” - inv dup del 8p (p12), 20 ans

“ Ses dents sont tachées à cause de ses médicaments et nécessitent un nettoyage professionnel régulier. ” - inv dup del 8p (p21), 8 ans

### ■ Autres problèmes médicaux (membres Unique)

Hypoglycémie (faible taux de sucre dans le sang): deux cas (dont un lié à des convulsions)

Obstruction des canaux lacrymaux: quatre cas

Trachéomalacie ou laryngomalacie: deux cas

Déficit sélectif IgA dans le sang: un cas

Rectocolite hémorragique: un cas

Eczéma: quatre cas

Peaux très sensibles: trois cas

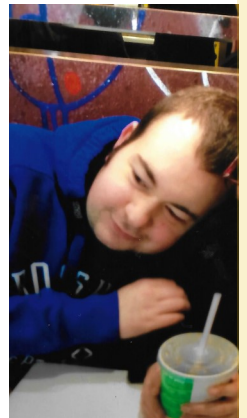
Mauvaise circulation sanguine: trois cas (dont un cas de maladie de Raynaud)

## La puberté

La puberté peut être une période difficile pour n'importe quelle famille. Les informations dont nous disposons concernant la puberté et l'inv dup du 8p sont limitées, mais parmi les familles Unique, cinq membres (y compris des garçons et des filles) ont commencé la puberté à l'âge prévu, deux filles sont entrées tardivement dans la puberté et on pense qu'une fille a eu une puberté précoce (puberté précoce). Il a également été documenté dans la littérature médicale qu'une fille a connu une puberté précoce. Pour la plupart, il semble que la puberté se soit déroulée comme prévu, sans véritable motif d'inquiétude, même si les sautes d'humeur étaient courantes (Guo 1995; Unique).

“ Nous sommes en pleine puberté. Peut-être que certaines de ses explosions comportementales sont liées à des changements hormonaux, mais nous n'en sommes pas sûrs. Pour l'instant, la puberté ne semble pas trop difficile, mais le temps nous dira plus. ” - inv dup del 8p (p11), 13 ans

“ Heureusement, la puberté est longue et imprévisible, ce qui nous a laissé beaucoup de temps pour nous préparer. Nous avons travaillé ensemble (à la maison et à l'école) sur ce sujet. Elle a des séances hebdomadaires "Well Woman" durant lesquelles les particularités de son corps lui sont expliquées. Nous avons établi des routines spécifiques, par exemple, vous avez une trousse de toilette spécifique qui est utilisée à ces moments-là. Il





prendre ce traitement sur le long terme afin de prévenir le retour des symptômes. Chez les adolescents et les adultes, une chirurgie pour étirer l'oesophage peut être recommandée (Furuta 2015, Unique).

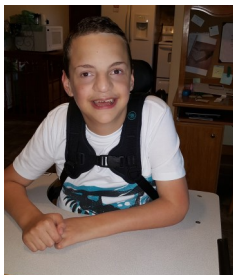
“ À l'âge de 9 ans, notre fils a reçu un diagnostic d'EE qui a commence environ deux ou trois ans avant le diagnostic, lorsqu'il a vomi la nuit une fois toutes les deux semaines. Son pédiatre a dit qu'ils n'étaient pas assez fréquents pour être significatifs, mais ils ont progressivement augmenté jusqu'à ce que nous devions l'emmener régulièrement aux urgences pour des vomissements qui ne pouvaient être contrôlés qu'avec de l'ondansétron, avec un succès limité, ou avec une perfusion. Il a reçu un diagnostic d'EE par endoscopie et biopsies, et s'est vu prescrire du lansoprazole (utilisé pour traiter le RGO), mais a subi des épisodes répétés qui l'ont conduit à l'hôpital pendant cinq jours. Depuis lors, elle a suivi un régime sans blé, produits laitiers, oeufs et soja et n'est plus tombée malade. Le dernier examen montre que son oesophage guérit et que le nombre d'éosinophiles diminue. Il a enfin pris du poids et semble beaucoup plus heureux. Pendant ce temps, il a plus de mal à apprendre et je me demande si il y a un lien. ” - inv dup del 8p (p11), 11 ans

### ■ Les dents

Les problèmes dentaires sont très fréquents chez les enfants atteints de troubles chromosomiques, même parmi les membres Unique avec inv dup 8p (28 sur 28 enquête Unique).

L'affection la plus courante, touchant environ les deux tiers des enfants, était le grincement des dents (bruxisme), qui peut entraîner une usure prématurée de l'émail. Deux enquêteurs ont noté des dents manquantes ou de très petites dents au maxillaire chez des enfants avec inv dup 8p. Cela s'est reflété chez les enfants uniques, où environ un quart des enfants avaient des dents inhabituellement petites. Un nombre similaire avait des dents de lait qui ont éclaté tardivement, mettant parfois beaucoup de temps à tomber et à être remplacées par des dents d'adulte. Parfois, l'émail était anormalement mince et faible (hypoplasie de l'émail), et certains enfants étaient sujets à la carie dentaire. Individuellement, certains parents ont signalé une dent fusionnée, des dents supplémentaires, de grandes dents, une dentition précoce, des ensembles de dents supplémentaires, gencives adultes et épaisses.

Il est extrêmement important de prêter attention à la santé dentaire pour minimiser les dommages causés par les caries et l'érosion. Les enfants et les adultes peuvent également bénéficier de services dentaires hospitaliers spécialisés : les soins dentaires étaient l'un des motifs les plus courants d'hospitalisation (Gorinati 1991 ; Mitchell 1994 ; García-Santiago 2015 ; Unique).



14 ans

## Assemblages du génome

Le Projet du Génome Humain, un effort international pour séquencer l'ensemble du génome humain et cartographier tous ses gènes, a été achevé en 2003.

Cependant, il y avait de nombreux espaces vides dans la séquence et les données de cartographie, et les scientifiques ont continué à travailler pour identifier les informations manquantes. Lorsqu'une nouvelle séquence d'informations est identifiée, le nombre de paires de bases sur chaque chromosome change légèrement et, par conséquent, le nombre attribué aux gènes individuels et aux duplications peut également changer.

Chaque nouvelle version du génome est souvent appelée « assemblage ». Toutes les quelques années, un nouvel ensemble est publié. Les informations génétiques fournies sont basées sur l'assemblage du génome humain (h) le plus récent du Genome Reference Consortium (GRC) au moment où le test a été effectué. Par conséquent, vous pouvez trouver la séquence d'AND appelée hg19 (génome humain 19) (dans le rapport génétique de votre enfant, elle peut apparaître comme GRCh37), publiée en 2009, ou comme hg 18, publiée en 2006. Plus le nombre hg est bas, plus sa publication est ancienne. L'assemblage le plus récent s'appelle GRCh38/hg38 et a été publié en 2014.

des puces à ADN (ou microarrays) ([en haut](#)).GRCh37 indique quelle version du génome humain a été utilisée pour la comparaison (voir [Assemblages du génome](#) (boîte bleue)). L'analyse a révélé deux anomalies de l'ADN. L'une implique les bandes [8p23.1](#) à [p11.22](#). L'anomalie de l'ADN est identifiée par le nombre de paires de bases (les points où les changements chromosomiques ont eu lieu). Dans cet exemple, l'anomalie de l'ADN se situe entre les paires de bases [12580132](#) et [39258953](#) (Si vous soustrayez le premier nombre du second, vous pouvez en déduire qu'il y a 26 678 821 paires de bases, soit 26,7 Mb). Il existe une copie supplémentaire (x3; le nombre normal de copies est de deux), il y a donc un doublon. La deuxième anomalie concerne les bandes [8p23.3](#) à [p23.1](#) et l'ADN entre les paires de bases [190822](#) et [6735381](#) (6 544 559 paires de bases, soit 6,5Mb). Il manque un exemplaire (x1) (le nombre normal de copies est de deux). Il s'agit donc d'une délétion.

[46,XX,del\(8\)\(p23.1pter\)dup\(8\)\(p23p21.1\)\[8\]/46,XX\[12\]](#)Ceci est un exemple de mosaïcisme, ce qui signifie que différentes cellules d'un individu ont un nombre ou un ordre différent de chromosomes. Dans ce cas, c'est une fille (XX). Vingt cellules ont été analysées. Huit ([8]) les cellules manquaient de matériel (du) du chromosome 8 ([8] de la bande [p23.1](#) jusqu'à l'extrémité du bras p (pter), et une duplication a également été observée (dup) du matériel du chromosome 8 ([8] qui affecte le matériel de la bande [p23](#) à [p21.1](#). Douze ([12]) cellules avaient un caryotype normal pour une fille ([46,XX](#)).

### Traits les plus courants

Chaque personne ayant un inv dup du 8p est unique et aura des problèmes médicaux et de développement différents, mais les caractéristiques qui sont

les plus susceptibles d'affecter la santé ou développement d'un enfant sont les suivantes:

- Retard du développement
- Certaines difficultés d'apprentissage
- Retard ou absence du langage
- Faiblesse musculaire ou manque de tonus musculaire (hypotonie)
- Malformations cérébrales
- Malformations et maladies cardiaques, qui se résolvent généralement naturellement
- Difficultés d'alimentation
- Une « apparence reconnaissable » de la tête et du visage

D'autres traits qui ne sont pas apparents à la naissance mais peuvent se développer pendant l'enfance sont les suivants:

- Courbure de la colonne vertébrale
- Articulations contractées qui rendent les mouvements difficiles

#### Autres traits

De nombreux autres traits ont été détectés dans la littérature médicale et parmi les membres issus de l'enquête Unique. Nous savons que certains ont tendance à être plus fréquents chez les enfants présentant des altérations chromosomiques; d'autres peuvent ne pas être liés à l'anomalie chromosomique. Cependant, comme ce sont des traits que l'on retrouve chez d'autres personnes atteintes d'inv dup 8p, le pédiatre de votre enfant sera particulièrement vigilant à leur sujet. Ces caractéristiques comprennent :

- Palais haut/arqué
- Développement anormal des dents
- Anomalies oculaires
- Anomalies au niveau des bras, des jambes, des mains ou des pieds, comme le pied bot
- Comportements autistiques et hyperactivité
- Hernies inguinales ou ombilicales
- Intestins anormalement positionnés
- Anomalies des reins, du système urinaire et de la vessie
- Hanches disloquées ou hanches qui se disloquent facilement
- Fusion précoce des plaques osseuses du crâne
- Puberté précoce
- Oesophagite à éosinophiles
- Salivation excessive

(Feldman 1993; de Die-Smulders 1995; Guo 1995; Tonk 2001; Fisch 2011; García-Santiago 2015; Akkurt 2017; Unique)

vagins. Bon nombre de ces anomalies mineures peuvent également être observées chez des enfants sans troubles chromosomiques et ne sont pas réellement préoccupantes (Kleczkowska 1987; Unique).

#### ■ Hypersalivation et bave

Un nombre important de parents Unique (13 sur 29) ont mentionné que leur enfant avait plus ou moins souffert de production excessive de salive (hypersalivation) ou de bave (sialorrhée), ce qui dans un cas s'est produit avant le début d'une convulsion. La salive peut se produire sans production excessive de salive s'il y a des difficultés à garder la bouche fermée ou si le mécanisme ou le rythme de déglutition est inadéquat, comme cela se produit parfois dans des conditions neurologiques telles que la paralysie cérébrale et la déficience intellectuelle. Il existe plusieurs options de traitement et, si nécessaire, des médicaments tels que des timbres d'hyoscine peuvent être prescrits, bien qu'ils puissent avoir des effets secondaires. Certains parents ont mentionné que le degré de bave s'améliorait avec le temps (Unique).

“ Jusqu'à l'âge de 10 ans, il bavait excessivement, mais petit à petit il s'est arrêté. Parfois, il bave des côtés de la bouche, mais ce n'est pas aussi important qu'avant. ” - inv dup del 8p (p21), 16 ans

#### ■ Hernies

Des hernies impliquant l'aîne (inguinal) ou le nombril (ombilical) ont été trouvées chez certains enfants. Des cas ont également été notés dans la littérature médicale. Si nécessaire, les hernies peuvent être corrigées chirurgicalement (Kleczkowska 1987; Goa 1995; Unique).

#### ■ Oesophagite à éosinophiles

Près de la moitié des parents interrogés dans le cadre de l'enquête d'Unique (13 des 29 répondants) ont déclaré que leur enfant avait reçu un diagnostic d'oesophagite à éosinophiles (EE), bien qu'un rapport direct avec l'inv dup du 8p ne soit pas mentionné dans la littérature médicale.

L'oesophage (tube alimentaire) relie la bouche à l'estomac. Quand il devient enflammé, on parle d'oesophagite. Parfois, l'inflammation de l'oesophage est causée par un type particulier de globules blancs, appelés éosinophiles, qui s'accumulent en grand nombre dans la muqueuse de l'oesophage. Les symptômes varient selon l'âge et se chevauchent avec ceux associés au reflux gastro-oesophagien (ERGE) : les enfants peuvent refuser de s'alimenter, se sentir malades, vomir et ne pas prendre de poids comme prévu ; les adolescents peuvent se plaindre de douleurs à l'estomac ou à la poitrine, accompagnées de vomissements. Les adultes peuvent éprouver des difficultés pour avaler la nourriture et avoir la sensation d'avoir de la nourriture coincée dans le tube digestif. Les changements de régime alimentaire et le traitement aux stéroïdes peuvent aider à contrôler la maladie, mais il sera peut être nécessaire d'appliquer ces changements et

des difficultés quant à la perception spatiale. Il a des mouvements oculaires limités rapides et ne peut pas suivre les objets sans avoir à tourner la tête. Sa vue est mauvaise.” - inv dup del 8p (p21), 16 ans

“ Mauvaise vision d'un oeil, léger strabisme et myopie de l'oeil droit et astigmatisme de l'oeil gauche. Porte des lunettes. L'oeil gauche a été patché une heure par jour pendant près de quatre ans. A l'âge de cinq ans, il n'utilise plus de patches.” - inv dup del 8p (p21)

### ■ Palais

Un palais haut ou arqué était commun chez les individus avec inv dup 8p; très rarement les bébés avaient une fente labiale ou palatine. Les anomalies du palais, en particulier la fente palatine, peuvent entraîner des difficultés d'alimentation, d'audition, de dentition et de production de la parole. En plus d'aider sur le plan esthétique, la réparation chirurgicale atténue ces problèmes et peut même les éliminer complètement (García-Santiago 2015; Unique).

“ Il a une luvette bifide, ce qui peut indiquer que vous avez une fente palatine recouverte de peau. Il a des problèmes d'alimentation constants et ne parle pas. Il n'y a pas eu d'opération.” - inv dup del (p11), 5 ans

“ Il a un palais très haut qui affecte son alimentation. L'orthodontiste envisage d'améliorer le palais avec l'orthodontie.” - inv dup del 8p (p12), 13 ans

“ Il a un palais très haut et ne peut pas mâcher de la nourriture. Il ne mord pas et avale les aliments entiers. Nous avons eu de nombreux épisodes d'étouffement avant de bien comprendre le problème. Maintenant, nous lui donnons de la nourriture plus molle et la hachons. On épluche les pommes et les poires et les coupe en morceaux, car il n'aime pas mordre et abandonne rapidement.” - inv dup del 8p (p21), 13 ans

### ■ Anomalies mineures des organes génitaux

Des anomalies mineures des organes génitaux sont parfois observées chez les garçons avec inv dup 8p, mais les filles sont beaucoup moins susceptibles d'être touchées. Au sein de l'enquête Unique, cinq garçons sont nés avec des testicules non descendus (cryptorchidie). Les testicules commencent leur descente à partir de l'abdomen pendant la vie foetale et atteignent normalement le scrotum à la naissance. Chez un nombre important d'hommes qui ne présentent aucune anomalie chromosomique, ce parcours ne s'achève pas à la naissance mais s'achève dans les mois qui suivent. Lorsque la descente ne se produit pas, les testicules peuvent être chirurgicalement abaissés (orchiopexie) et ancrés dans le scrotum. Deux garçons ont eu une hydrocèle (accumulation de liquide aqueux dans un sac autour des testicules), qui peut nécessiter un drainage. De petits organes génitaux ont également été soulignés dans la littérature médicale et chez un garçon de l'enquête d'Unique. Une fille est née avec deux utérus et deux

## Grossesse et accouchement

Alors que de nombreuses grossesses se déroulent sans complications, environ la moitié des membres interrogés par Unique ont déclaré ressentir une inquiétude pendant la grossesse (don't 16/30 membres qui ont répondu à cette question dans l'enquête 2017/18).

Les rapports les plus fréquents étaient des résultats inhabituels lors des tests échographiques et une croissance réduite dans l'utérus (restriction de croissance intra- utérine (IUGR)). Plusieurs mères nous ont dit qu'elles avaient eu des saignements pendant la grossesse ; d'autres ont signalé que leurs bébés ne bougeaient pas autant que prévu (diminution des mouvements foetaux). Quelques mères avaient une quantité inhabituellement grande (polyhydramnios) ou petite (oligohydramnios) de liquide amniotique, et de nombreux membres interrogés par Unique ont déclaré avoir un cordon ombilical avec seulement deux vaisseaux sanguins, au lieu des trois vaisseaux habituels. Il y avait aussi quelques cas d'hypertension artérielle ou de prééclampsie. Une mère membre interrogée par Unique a eu un décollement placentaire partiel (séparation du placenta de la paroi de l'utérus).

“ Une grossesse tout à fait normale et saine. Le bébé avait une position en siège jusqu'à la semaine 38, alors j'ai pensé que nous aurions peut-être un problème avec ça, mais finalement il s'est retourné.” - inv dup del 8p (p11)

“ Tout au long de la grossesse, les échographies ont montré la présence de liquide dans le cerveau, un syndrome de Dandy Walker (DWS), une absence de corps calleux, un Coeur dilaté et une hydrocèle fœtale. C'était comme s'ils trouvaient quelque chose de nouveau à chaque échographie. Nous nous attendions à ce que notre fille ait besoin d'un pontage peu de temps après sa naissance, mais lorsqu'elle est née, elle n'avait plus de liquide dans le cerveau et aucun signe de DWS.” - inv dup del 8p (p11)

“ Faible mobilité, peu de liquide amniotique, flux diastolique inversé dans le cordon ombilical. Il ne grandissait plus.” - inv dup del 8p (p21)

“ La grossesse était parfaitement normale.” - inv dup del 8p (p21)

En lisant les données publiées par Unique, 14 mères sur 44 nous ont dit avoir accouché prématurément entre les semaines 32 et 36. Plusieurs mères ont également déclaré que leur grossesse avait progressé extrêmement rapidement (il y a un cas dans la littérature médicale à l'appui (Chen 2016).

Une césarienne a été nécessaire pour accoucher un tiers des bébés (enquête 2017/18), souvent en raison d'antécédents d'accouchement par césarienne ou en raison de sa position, mais parfois aussi en raison de complications telles que la pré-éclampsie ou des problèmes de RCIU.

### Nouveau-né

La plupart des bébés ont montré des signes de difficulté à la naissance. Douze cas étudiés par Unique avaient des difficultés respiratoires et

beaucoup avaient besoin d'une assistance respiratoire temporaire immédiate ; quatre épisodes d'apnée ont également été observés (périodes pendant lesquelles la respiration s'arrête, souvent pendant le sommeil).



Parmi les autres difficultés pertinentes figuraient la jaunisse, observée chez quatorze bébés, souvent décrite comme grave et nécessitant un traitement par photothérapie. On trouve également un rapport d'un bébé né avec une jaunisse sévère qui n'a pas été guérie avant l'âge de quatre/six mois (Santiago 2014 ; Unique). Douze membres parents interrogés par Unique ont décrit leurs nouveau-nés comme "anormalement inactifs et placides", un trait qui peut alerter les médecins d'une éventuelle maladie sous-jacente.

Les difficultés d'alimentation étaient également particulièrement fréquentes (voir [Alimentation](#)).

“ La jaunisse était superficielle. Les difficultés respiratoires se sont développées rapidement et après un épisode d'apnée, il a été intubé à l'âge de trois jours. ” - inv dup del 8p (p11)

“ Léger ictère. Sinon, petit mais en bonne santé. ” - inv dup del 8p (p11)

“ Il avait un léger ictère, qui n'a pas nécessité de traitement. J'ai eu un accouchement naturel et son score d'Apgar était de 10 à la minute 1 et à la minute 5. Il a été emmené à l'unité de soins spéciaux en néonatalogie pour le garder au chaud, surveiller sa glycémie et vérifier qu'il digérait correctement. Il y a passé près de trois jours, puis nous avons pu rentrer à la maison. ” - inv dup del 8p (p11)

“ Il n'était pas très actif et semblait très calme et détendu. ” - inv dup del 8p (p11)

“ Quand il est né, ses pleurs étaient presque inaudibles. Maman devait l'avoir dans un berceau juste à côté de son lit pour qu'elle puisse l'entendre. Elle le regardait souvent respirer et réalisait qu'il s'arrêtait de respirer puis haletait. ” - inv dup del 8p (p12)

“ La jaunisse était sévère. Il était sous photothérapie néonatale à la maison pendant près de deux semaines. ” - inv dup del 8p (p21)

## Croissance

La plupart des bébés ont un poids normal ou légèrement faible à la naissance.

Le poids moyen des bébés observés par Unique dans le cadre de l'étude ayant un inv dup du 8p était de 2,92kg, avec une fourchette de 1,42 kg à 4,2 kg. Les plus petits bébés étaient prématurés.

Dans les enquêtes réalisées par Unique, les parents d'environ deux tiers des enfants (17/29) ont décrit un retard de croissance chez leurs enfants, qui était généralement léger à modéré. Les garçons ont tendance à être un peu

déficience visuelle est due à un problème cérébral plutôt qu'à l'oeil. Un enfant a été enregistré comme légalement aveugle, bien que ses parents aient considéré qu'il pouvait voir, mais il n'a pas bien utilisé sa vision. Certains enfants souffraient d'astigmatisme, c'est-à-dire que le globe oculaire avait la forme d'un ballon de rugby au lieu d'être rond comme un ballon de football, ce qui provoquait une vision floue. Les enfants utilisent souvent des lunettes comme un outil, bien que certains parents aient mentionné que leur enfant était réticent à les porter.

Un tiers des enfants de l'enquête Unique souffraient de strabisme, ce qui signifie qu'un ou les deux yeux se tournent vers l'intérieur, l'extérieur, le haut ou le bas. Le strabisme peut être constant ou survenir par intermittence, surtout lorsque vous êtes fatigué. Parmi les membres Unique, le port de patchs ou de lunettes ou la pratique d'exercices spécifiques fonctionnaient bien pour corriger le strabisme, mais pour certains, le strabisme n'a été corrigé qu'après la chirurgie. Au moins un enfant a développé ce qu'on appelle un « oeil paresseux » (amblyopie), qui peut résulter d'un strabisme constant dans un oeil.

D'autres problèmes notés dans la littérature médicale et par les familles Unique incluent six enfants Unique atteints de nystagmus (mouvements oculaires incontrôlés) et deux enfants atteints du syndrome de Duane (un problème de rotation des yeux). De rares cas de colobome de l'iris, un défaut de développement de la partie colorée de l'oeil qui lui donne un aspect en "trou de serrure", ont également été décrits; microphthalmie (l'oeil est anormalement petit); lésions du nerf optique; défauts de développement de la rétine à l'arrière de l'oeil; cascades; ptose (affaissement de la paupière supérieure, de sorte que l'oeil n'est pas complètement ouvert); et lagophthalmie (difficulté à fermer complètement les paupières) (Guo 1995; Garcia-Santiago 2015; Unique).

“ Il a une déficience visuelle corticale. Il préfère regarder les visages plutôt que les objets et a beaucoup de mal avec l'attention visuelle portée sur les tâches et utilise la vision périphérique pour observer les mouvements. Il s'en sort mieux avec les approches multisensorielles. Pendant de nombreuses années, elle a porté des patchs, ce qui l'a beaucoup aidé par rapport à son exotropie (un type de strabisme). Elle a également subi une opération du muscle oculaire à l'âge d'un an. Maintenant, elle est capable d'utiliser ses deux yeux en même temps. La dernière fois que sa vision a été mesurée, elle était de 20/260 [mauvaise vision]. ” - inv dup del 8p (p11), 7 ans

“ Il porte des lunettes teintées pour résoudre des problèmes sensoriels et a subi une intervention chirurgicale à l'oeil droit pour une amblyopie et un strabisme. Il est incapable de suivre horizontalement après une certaine distance et est incapable de bouger les yeux au-delà d'un certain degré. ” - inv dup del 8p (p12), 13 ans

“ Déficience visuelle corticale. Il n'a pas de perception de la profondeur et a

La perte auditive fluctuante temporaire causée par une oreille collante peut souvent être soulagée en insérant des tubes (oeillets) pour réduire la pression dans l'oreille moyenne, bien que le traitement ne réussisse pas toujours. Lorsque la perte auditive est permanente, les prothèses auditives peuvent être utiles en tant que mesure temporaire ou de longue durée, bien que cela semble être rare (Guo 1995; Unique).

Certains enfants sont également particulièrement sujets aux otites, qui peuvent être très douloureuses et débilitantes. Un traitement avec des antibiotiques ou un drainage peut être nécessaire.

Parce que les enfants sont à risque de retard de langage, les préoccupations des parents concernant l'audition doivent être abordées tôt et une thérapie proposée à la maison ou à l'école.

“ Avant l'âge de trois ans, il avait des problèmes d'audition dus à du liquide dans ses oreilles qui nécessitait un tube de tympanostomie (oeillet) dans les deux oreilles. Récupération d'une audition normale après traitement. ” - inv dup del 8p (p11), 7 ans

“ Il a eu des tubes placés à un an en raison d'infections chroniques de l'oreille. Il a une perte auditive modérée à sévère dans son oreille gauche et porte une prothèse auditive dans cette oreille, et une perte auditive légère à modérée dans son oreille droite. On pense que les cellules ciliées de la cochlée manquent et qu'il aura besoin d'amplification dans les deux oreilles dans les années à venir. ” - inv dup del 8p (p11), 3 años

“ Il a eu une grave otite à 12 mois. À l'âge de quatre ans, elle a échoué au test auditif à l'école, alors elle a été vue par un oto-rhino-laryngologiste pour faire évaluer correctement son audition. À cinq ans, il a encore des problèmes auditifs, même avec l'insertion de tubes. ” - inv dup del 8p (p21)

“ Il a des déficiences auditives, dont certaines peuvent être dues à une oreille collante, et une perte auditive permanente à l'oreille gauche. On lui a placé des oeillets dans son oreille droite et il porte une prothèse auditive dans son oreille gauche. ” - inv dup del 8p (p21)

## ■ Yeux et vue

Des problèmes de vision et des anomalies oculaires structurelles ont été trouvés dans environ la moitié des familles Unique.

La plupart des enfants étaient myopes (myopes) (7 sur 29 enquêtes ; cinq cas dans la base de données), mais quelques-uns étaient hypermétropes (hypermétropes) (2 sur 29 enquêtes; un cas dans la base de données) et quatre enfants avaient une déficience visuelle corticale, dans laquelle la



8 ans

en sous-poids pour leur taille ; quelques enfants sont grands et ont un poids supérieur à la moyenne pour leur âge (Taylor 1977; Mitchell 1994; de Die-Smulders 1995; Masuda 2002; Vermeesch 2003; Hand 2010; Unique).

## Alimentation

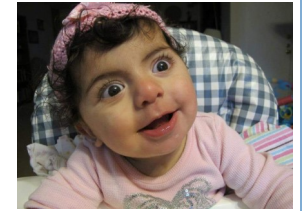Les difficultés d'alimentation précoces étaient un problème presque universel dans les études réalisées par Unique.

Souvent, ces difficultés étaient légères et temporaires, mais dans d'autres cas, elles duraient sur le long terme, nécessitaient un traitement et pouvaient être graves. Vous devez agir rapidement en cas de suspicion et demander l'aide d'un professionnel qualifié.

De nombreuses mères ont essayé d'allaiter, mais souvent leurs bébés étaient incapables de prendre le sein, étaient trop somnolents, se fatiguaient rapidement, n'avaient pas de réflexe de succion ou n'étaient pas encore capables de coordonner la succion avec la déglutition et la respiration. Certaines mères réussissaient à allaiter, mais la prise de poids était souvent insuffisante. Au moins 15 bébés Unique ont dû être nourris par une sonde nasogastrique (NGT), qui est passée par le nez et dans l'estomac (dans un cas après avoir d'abord été nourris par une Sonde orogastrique (OG), dans lequel les tubes vont de la bouche à l'estomac) et six enfants ont traversé une période au cours de laquelle ils ont été alimentés directement dans l'estomac par un tube gastrostomique. Un bébé a été nourri par un bouton de gastro-jéjunostomie (un tube est placé dans l'estomac comme un tube gastrostomique, mais la nourriture ne passe pas par l'estomac, mais va directement dans l'intestin grêle par un petit tube).

Dans certains cas, l'alimentation par sonde a été nécessaire plus longtemps, et pour quelques enfants, elle a été maintenue comme mesure plus permanente.

La plupart des bébés étaient nourris au biberon, bien que quelques-uns souffrant d'ankyloglossie (la langue est attachée à la base de la bouche par un pont de tissu), de fente palatine ou d'un palais voûté nécessitaient un biberon adapté, comme le biberon Heberman, ce qui permettait d'allaiter plus facilement le bébé. S'étouffer, tousser ou grésiller peut rendre l'alimentation au biberon compliquée. Les enfants de l'étude sont généralement passés tardivement du biberon à une tasse à bec souple ou à une cuillère pour boire des liquides épaissis, et beaucoup n'y sont parvenus qu'au milieu de l'enfance. De nombreux bébés souffraient de reflux, ce qui signifie que la nourriture remonte souvent et avec force dans l'oesophage depuis l'estomac, et dans certains cas, ce reflux était suffisamment grave pour conduire à un diagnostic de reflux gastro-oesophagien (RGO). Les bébés peuvent être à risque d'inhalation de liquide, de la nourriture ou de la salive dans leurs voies respiratoires ou leurs poumons (aspiration). Pour



certains bébés, le reflux était suffisamment grave pour ralentir la prise de poids pendant plusieurs mois. Il existe de nombreuses mesures simples pour contrôler le reflux, y compris la position à moitié debout pour les tétées et l'utilisation d'un lit d'enfant avec la tête plus haute ; Votre médecin peut vous prescrire des épaississants alimentaires et des médicaments pour aider les aliments à rester dans l'estomac et contrer les effets de l'acidité dans l'oesophage.



19 mois

Si cela ne suffit pas, il existe une opération appelée fundoplicature qui peut améliorer la fonction valvulaire, comme ce fut le cas pour trois bébés Unique. Cette intervention chirurgicale consiste à enrayer la partie supérieure de l'estomac autour de la partie inférieure de l'oesophage et à la suturer en place. De plus, le trou dans le diaphragme à travers lequel passe l'oesophage est resserré.

Certains enfants observés par Unique dans le cadre de leur étude ont reçu un diagnostic d'oesophagite à éosinophiles, dont les symptômes ressemblent à ceux du reflux mais ne s'améliorent pas avec les médicaments contre le reflux (*voir Oesophagite à éosinophiles*).

“ Il était sous SNG depuis sa naissance. Il a également eu un RGO et prend toujours de petites doses de médicaments. Ils ont envisagé de pratiquer une gastrostomie radiologique percutanée, mais ont décidé que c'était trop dangereux compte tenu de ses autres problèmes. ” - inv dup del 8p (p11), 15 ans

“ Il a eu du mal à prendre le sein, mais elle a réussi avec les tétées. Il a été nourri par SNG pendant les quatre premiers jours, il n'a donc pas eu à dépenser d'énergie pour prendre des calories, mais une fois qu'elle a pu bien manger au biberon et au sein, le tube a été retiré. Il fallait le nourrir souvent parce qu'il était très petit et que la première année, il a pris du poids très lentement. ” - inv dup del 8p (p11), 2 ans

“ Elle a allaité comme une championne - elle s'est nourrie exclusivement du lait maternel pendant six mois. ” - inv dup del 8p (p11), 3 ans

“ Nous avons eu plus de succès avec le sein qu'avec le biberon. Nous avons vu une consultante en lactation peser plusieurs fois le bébé pendant les tétées, qui devaient durer 45 minutes pour qu'il prenne au moins 55 à 85 g car il se fatiguait très rapidement. Elle a pu allaiter et l'a fait jusqu'à l'âge de 20 mois. À cette époque, un spécialiste en gastroentérologie que nous consultions à cause de ses problèmes de reflux et de prises de poids nous a déconseillé de continuer l'allaitement. À mon avis, ce n'était pas une bonne décision, car il continue d'avoir des difficultés pour s'alimenter, tant avec les liquides qu'avec les aliments solides. ” - inv dup del 8p (p11)

“ Il a eu des reflux les premiers mois, alors que nous essayions d'augmenter la récurrence des tétées. À six mois, la moitié des tétées de nuit se faisaient avec une sonde d'alimentation, ce qui nous a beaucoup

les trois orteils centraux n'ont pas d'ongle. Il a également des orteils palmés (tous sauf le gros orteil) jusqu'à la première articulation, avec peau seulement. ” - inv dup del 8p (p11), 7 ans

“ Les ongles allongés et doigts très fins et longs (d'un pianiste). La paume de la main est étroite; la mesure du poignet à la base des doigts est très courte, mais les doigts sont très longs, donc la proportion est éteinte. Ongles très épais et cassants. L'un des pieds est enflé en permanence et, en raison de contractures, les orteils sont pliés avec force sur les deux pieds. ” - inv dup del 8p (p12), 20 ans

“ Ses mains sont extrêmement petites et ont toujours les caractéristiques physiques d'un bébé. Ils grandissent, mais très lentement. A 8 ans il porte une taille 32 ». - inv dup del 8p (p21), 8 ans

“ Ses mains sont extrêmement petites et ont toujours les caractéristiques physiques d'un bébé. Ils grandissent, mais très lentement. A 8 ans il porte une taille 32. ” - inv dup del 8p (p21), 8 ans

“ Il a de petites mains et de petits pieds, mais pas au point d'avoir des ennuis. Il n'est allé qu'une seule fois à l'hôpital, en ambulatoire, pour se faire enlever le pouce. ” - inv dup del 8p (p21)

#### ■ Infections des reins et des voies urinaires

Des anomalies rénales mineures ont été signalées, y compris plusieurs cas d'hypertrophie rénale (hydronéphrose) due à une accumulation d'urine dans le ou les reins. Dans quelques cas, les reins étaient plus petits que d'habitude ou en forme de fer à cheval (lorsque les extrémités inférieures normalement séparées des deux reins se rejoignent, créant une forme en U (fer à cheval)). Très occasionnellement, des anomalies de la vessie sont observées, comme une vessie inhabituelle en forme d'arbre de Noël et une vessie trois fois plus grande que la normale. Ces anomalies sont généralement bénignes et nécessitent une surveillance mais pas de traitement.

Certains bébés et enfants contractent des infections des voies urinaires récurrentes, même si aucune anomalie n'est détectée à l'IRM. Ceux-ci peuvent être traités avec des antibiotiques ou, très occasionnellement, un cathéter peut devoir être inséré pour éliminer l'accumulation d'urine et prévenir les lésions rénales (Unique).

#### ■ Problèmes auditifs

Bien que les problèmes auditifs ne soient pas une caractéristique clé de 8p inv dup, certains nourrissons et enfants ont une perte auditive temporaire causée par une oreille « collante » (otite moyenne exsudative); d'autres, beaucoup moins fréquents, présentent une surdité de perception modérée à sévère d'une ou des deux oreilles. Certains parents ont mentionné que leur enfant n'avait pas réussi le test auditif à la naissance, mais qu'à deux ans et demi, il entendait bien.

“ Ses tendons d’Achille ont été libérés et il a subi une ostéotomie sur la hanche droite trois fois, car la hanche était toujours déplacée. Vers trois ou quatre ans, il s’est assis et a sorti ses genoux de leurs articulations quand il s’ennuyait. ” - inv dup del 8p (p12), 20 ans

“ Ses chevilles sont très raides et ne se plient pas bien vers le haut ou vers le bas. La la jambe droite s’avère lors de la marche fréquente. Il a les articulations hypermobiles. ” - inv dup del 8p (p21), 16 ans

“ Très tendu derrière les genoux et autour des chevilles. ” - inv dup del 8p (p21)

## ■ Mains et pieds

Certains parents remarquent des caractéristiques inhabituelles au niveau des mains et des pieds.

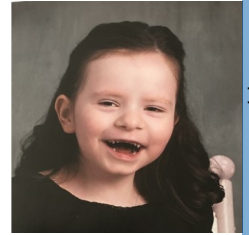Les mains peuvent être exceptionnellement petites, avec des doigts pointus. Parfois, les doigts sont recourbés (clinodactylie) et les ongles peu développés (hypoplasie). Certains bébés et enfants ont des lignes profondes sur les paumes (et la plante des pieds). Plusieurs enfants Unique et un enfant de la littérature médicale présentaient des anomalies du pouce, dont deux enfants avec un pouce supplémentaire (complet ou partiel). Un enfant s’est fait retirer son pouce supplémentaire lors d’une procédure hospitalière ambulatoire.

Parmi les enfants de l’enquête Unique, environ la moitié avaient les pieds plats (pes planus). Quelquesuns avaient les pieds courbés et tournés vers l’intérieur dans la position typique du pied bot (pied bot varus équin). Parfois, les orteils étaient inhabituellement courts (brachydactylie), courbés, chevauchants, palmés ou avaient un large espace entre le gros et le deuxième orteil (écart de la sandale), et certain avaient des ongles amincis ou striés (Vermeesch 2003 ; Garcia -Santiago 2015 ; Unique).

Les enfants sont généralement légèrement touchés et toute déformation peut ne pas nécessiter de traitement, bien que les enfants aux pieds plats puissent être aidés par des inserts de chaussures pour corriger la position du pied. D’autres, comme ceux qui ont des pieds bots, peuvent également aider avec des massages, de la physiothérapie et parfois des attelles pour corriger les pieds courbés. Cela peut réduire le besoin de chirurgie corrective et de plâtre. Le traitement est adapté à chaque enfant et, dans certains cas, la correction chirurgicale est celle qui améliore le mieux la mobilité finale.

“ Il a de très petites mains pour son âge et de très petits pieds étroits qui ne grandissent pas: ils ont la même taille depuis quatre ans. Ses pieds sont très courbés et le gros orteil de son pied droit se courbe maintenant vers la droite (nous utilisons une sangle d’orteil sur les OTP pour corriger cela). Son pied gauche a subi une bande amniotique, qui a enlevé une partie des orteils du milieu et une partie du gros orteil. L’ongle du gros orteil est malformé et

aidés, et il a commencé à prendre du poids. À l’âge de cinq ans et un mois, une fundoplicature de Nissen a été réalisée, qui a très bien fonctionné. Maman aurait aimé qu’ils l’aient fait beaucoup plus tôt. À 10 ans, elle nourrit encore trois bolus par jour grâce à une gastrostomie. Il pouvait boire quand il voulait, mais avec une très mauvaise coordination. ” - inv dup del 8p (p11)



7 ans

“ Bébé, il avait beaucoup de mal à avaler et à téter. Il avait également un reflux et un blocage dans son estomac (sténose pylorique) qui empêchait son estomac de se vider dans ses intestins assez rapidement pour suivre ses tétées. Il a eu des problèmes d’aspiration de liquide à trois reprises (deux fois par la bouche et une fois avec le NGT) et s’est étouffé et a cessé de respirer. Il a dû subir une RCR et a subi des lésions cérébrales mineures (probablement en raison d’un manque d’oxygène). A deux mois, une sonde de gastrostomie a été insérée, une fundoplicature de Nissen et une pyloromyotomie ont été réalisées. Cela a résolu les problèmes de reflux et d’étouffement. Le cathéter a été retiré quand il avait trois ans. À cinq ans, il n’est pas capable de mâcher de la nourriture; Il ne mange que des purées et boit dans un gobelet. ” - inv dup del 8p (p11)

“ Au début, il ressemblait à un bébé normal. Après quatre jours, il a été hospitalisé car il ne pouvait pas manger et était très faible. Pendant les cinq premières semaines, il a été nourri par SNG. Un matin, il a surpris ses parents en retirant le cathéter et en commençant à boire comme n’importe quel autre bébé. Il buvait du lait spécial. À 16 mois, il ne mange toujours pas de solides, mais il aime mettre ses doigts dans sa bouche. On va l’amener voir un spécialiste de la nutrition. ” - inv dup del 8p (p12)

“ Il avait des coliques et des reflux, et le sevrage a été très difficile. Il s’étouffait avec des purées et les vomissait jusqu’à l’âge d’un an. Nous n’avons pas besoin de sondes. Nous le traitons au Gaviscon et par ostéopathie crânienne. ” - inv dup del 8p (p21) - 4 ans

La plupart des enfants avaient du mal à mastiquer et évitaient les aliments durs et grumeleux. Quel que soit leur âge, beaucoup avaient besoin que leur nourriture soit écrasée ou mâchée. Les familles devraient avoir accès à l’ergothérapie ou à l’orthophonie pour gérer ces problèmes, mais le régime alimentaire risque de rester à base d’aliments mous. Quelques adultes et enfants plus âgés préfèrent manger avec leurs doigts et utiliser une cuillère avec de l’aide.

Manger est généralement une expérience agréable pour les bébés sans anomalies chromosomiques. Pour les bébés ayant des difficultés à s’alimenter dès leur plus jeune âge, cela peut être stressant et certains enfants qui ont dépassé leurs problèmes de déglutition, de reflux ou de

mastication développent encore des aversions alimentaires. Consultez votre médecin, votre référent de santé, orthophoniste ou pédiatre au sujet des cliniques d'alimentation spécialisées pour vous aider avec cette potentielle situation dans laquelle l'enfant peut manger, mais ne veut pas.

La constipation est un problème courant chez les enfants présentant des anomalies chromosomiques, aggravé par un faible tonus musculaire, une relative inactivité et un faible apport alimentaire et hydrique. À quelques exceptions près, aucune preuve d'anomalies intestinales sous-jacentes n'a été trouvée, mais la plupart des enfants Unique prenaient régulièrement des émoullients fécaux tels que Movicol ou des médicaments stimulant les intestins tels que Lactulosa et Senna. Adapter le régime alimentaire de votre enfant peut également apporter un soulagement, et si les symptômes sont particulièrement graves, l'utilisation de poires à lavement peut s'avérer utile.

“ Aller voir un nutritionniste nous a beaucoup aidé. Maintenant, nous contrôlons sa constipation par l'alimentation. Il ne mange que des purées, mais nous avons ajouté des aliments mous riches en fibres pour l'aider à passer les selles quotidiennement et cela a fait une énorme différence pour sa santé globale et ses habitudes de sommeil. Il mange des plats faits maison en purée. Il prend également un laxatif par jour. Le reflux était contrôlé chirurgicalement. ” - inv dup del 8p (p11), 5 ans

“ Il ne peut pas mâcher, alors il s'étouffe avec de la nourriture si elle n'est pas coupée, et il ne peut pas bien mordre. Maintenant qu'il est plus âgé, il ne mange pas certaines choses et les rejette. Nous ne sommes pas inquiets dans la mesure où il s'adapte lui-même à la situation, mais nous sommes inquiets lorsqu'il s'étouffe. Il existe des problèmes neurologiques entre le cerveau et les intestins : il lui manque la stimulation nerveuse nécessaire pour évacuer les intestins, il doit donc utiliser des suppositoires. ” - inv dup del 8p (p21), 16 ans

## Apparence

Les parents peuvent trouver des similitudes entre leurs enfants et d'autres enfants avec inv dup du 8p.

Tous les enfants sont différents et toutes les caractéristiques dysmorphiques (inhabituelles) peuvent être subtiles, mais les caractéristiques faciales typiques comprennent les suivantes: front haut, arrondi et proéminent; tête ronde ou carrée; nez retroussé; lèvre supérieure fine et lèvre inférieure légèrement écartées, comme si elles faisaient la moue; petite mâchoire inférieure, qui dans certains cas peut être exceptionnellement petite (micrognathie) ou reculée (rétrognathie); menton pointu; et de grandes oreilles avec une forme inhabituelle. Certains enfants ont les yeux très espacés et peuvent avoir des plis verticaux cutanés au coin interne de l'œil (plis épicanthiques). Certaines de ces caractéristiques faciales typiques peuvent ne pas être évidentes à la naissance et se

On a découvert que plusieurs enfants avaient les pieds courbés et tournés vers l'intérieur, dans une position typique du pied bot varus équin (pied bot) (voir [Mains et pieds](#)). Un enfant avait une maladie appelée patella alta, dans laquelle un développement inhabituel de la rotule la fait s'asseoir au-dessus de sa position habituelle et hors de l'articulation, et a nécessité une intervention chirurgicale.

Les options de traitement varient selon la maladie, mais plusieurs enfants ont bénéficié d'orthèses cheville-pied (ATO) pour aider à repositionner la cheville et le pied ou pour améliorer la position debout ou la marche. Un garçon s'est fait injecter du Botox pour traiter les muscles du mollet tendus. Sept enfants Unique ont subi une intervention chirurgicale pour libérer les ischio-jambiers et les adducteurs, avec un succès variable (voir les commentaires ci-dessous) (Hongell 1978; Jensen 1982; Fryns 1985; Kleczkowska 1987; Barber 1994; de Die-Smulders 1995; Unique).

### Allongement des adducteurs

Les muscles adducteurs sont chargés de rapprocher les jambes. Ils sont attachés à l'intérieur du bassin et au sommet du fémur. S'ils sont trop serrés, les jambes de l'enfant se croiseront lorsqu'il se lèvera, ou sa hanche pourra sortir partiellement de l'articulation (subluxation) ou se disloquer complètement. Dans la chirurgie d'allongement des adducteurs, les tendons qui attachent les muscles à l'os pelvien sont allongés. Après l'opération, les enfants portent généralement un plâtre pendant quelques semaines et une attelle pendant quelques mois.

### Relâchement des ischio-jambiers

Les muscles ischio-jambiers relient le bassin à l'arrière du genou. Si ces muscles deviennent trop tendus, l'enfant ne pourra pas se tenir droit. Avec la chirurgie, les tendons entre le bassin et l'arrière du genou peuvent être allongés ou coupés. Après l'opération, l'enfant est généralement dans un plâtre pendant quelques semaines, puis dans des attelles la nuit et au repos pendant quelques mois.

“ Je sens ses ischio-jambiers se tendre de plus en plus et il commence à tirer dans ses genoux. Elle devient très raide la nuit et ses jambes semblent parfois “bloquées”, surtout après avoir été debout dans une position bipède. ” - inv dup del 8p (p11), 8 ans

“ Les ischio-jambiers sont resserrés, une chirurgie de libération des tendons est effectuée et repositionnement de la même dans le pied gauche et la cheville. Elle a de très belles jambes faibles et maigres. ” - inv dup del 8p (p11), 5 ans

“ Il porte des attelles jour et nuit pour préserver la longueur des muscles du mollet, tout en apprenant à marcher. Les attelles de jour aident également à la stabilité. Il s'agit d'éviter de futurs problèmes et de traiter une légère raideur au niveau des articulations de la cheville. ” - inv dup del 8p (p11), 2 ans



courbe est quelque peu flexible et est liée à un faible tonus musculaire (elle peut se redresser jusqu'à 9 degrés, mais si elle est fatiguée et debout, elle peut atteindre les 30 degrés).” - inv dup del 8p (p11), 7 ans

“ À l'âge de six ans, il a été diagnostiqué avec une scoliose par une légère courbure visible sur les radiographies mais qui n'est pas visible à l'oeil nu voir. ” - inv dup del 8p (p11), 6 ans

“ Notre fille a une scoliose fonctionnelle et porte une attelle dorsale pour l'aider. Nous faisons également des exercices et des étirements pour l'aider. ” - inv dup del 8p (p11), 3 ans

“ Moelle épinière attachée qui a été traitée avec succès à cinq mois. ” - inv dup del 8p (p11)

“ Légère scoliose dans la colonne vertébrale supérieure et inférieure. Il n'a pas eu besoin de traitement particulier jusqu'à présent. ” - inv dup del 8p (p12), 13 ans

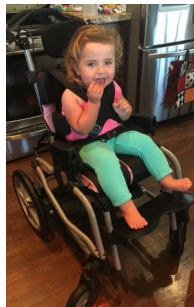“ Une courbure au niveau de la colonne vertébrale est visible depuis peu de temps : il a une légère courbe qui s'aggrave, et nous attendons un prochain rendez-vous. ” - inv dup del 8p (p21), 16 ans

### ■ Problèmes articulaires

Parmi les membres d'Unique, les problèmes articulaires étaient courants, notamment chez 20 des 28 enfants interrogés en 2017/18.

Les problèmes articulaires lâches ou instables (également connus sous le nom d'hypermobilité) étaient particulièrement répandus. Bien que cette condition ne cause pas de problèmes, l'hypermobilité est parfois associée à des douleurs et des raideurs dans les articulations et les muscles; blessures, y compris les entorses; et les articulations qui se disloquent (se déplacent hors de position) facilement. De nombreux enfants Unique ont subi une luxation de la hanche.

Au fur et à mesure que les enfants avec inv dup du 8p vieillissent, la littérature médicale et les expériences des membres de l'enquête menée par Unique suggèrent une tendance marquée pour eux à développer une hypertonie progressive (augmentation du tonus musculaire) dans les jambes qui, si elle n'est pas traitée, peut entraîner une contraction des articulations. C'est une raison importante pour encourager les enfants à être aussi actifs que possible et à encourager le mouvement passif par le biais d'étirements et de physiothérapie. Chez les membres de l'enquête d'Unique, des contractures sont observées depuis l'enfance. Plus de la moitié des enfants de plus de sept ans ont développé des contractures articulaires dans les jambes et les hanches, qui limitent l'activité et les mouvements normaux. Le haut du corps ne semble pas affecté par l'augmentation du tonus.

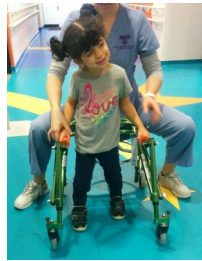

2 ans

développer au cours de la première année de vie. Ils ont tendance à s'atténuer à l'âge adulte.

De nombreux enfants ont également des cheveux secs et bouclés qui semblent s'effiler au niveau des tempes. Certains parents ajoutent que leurs enfants ont la peau très sensible et certains ont des poils localisés excessifs. Ils ont aussi tendance à avoir un cou court; un long tronc supérieur ; bras et jambes minces; de petites mains aux doigts longs et fins. Certaines preuves suggèrent que ces traits pourraient être moins fréquents chez les personnes atteintes de mosaïcisme inv dup du 8p (Barber 1994; de Die-Smulders 1995; Vermeesch 2003; Hand 2010; Unique).

### Développement: s'asseoir, bouger, marcher (motricité globale)



On s'attend à ce qu'il y ait un retard dans l'atteinte des étapes de développement, comme tenir la tête haute ou s'asseoir, bien qu'il existe un large éventail de capacités possibles (voir les témoignages).

Bien que tous les enfants Unique de l'étude (29/29) aient connu un certain retard, avec de l'aide, la plupart d'entre eux ont marché sur de courtes distances du début à la mi-enfance, bien qu'ils aient souvent eu besoin d'un certain type d'aide comme des attelles, des bottes orthopédiques ou un déambulateur, et beaucoup utilisaient un fauteuil roulant à l'extérieur, qu'ils ont continué à utiliser à l'âge adulte. Une rampe d'appui peut être utile lors de la montée des escaliers. De plus, au moins une fille portait une combinaison de compression Lycra pour améliorer sa mobilité.

En règle générale, les enfants de l'enquête Unique avaient un mauvais équilibre et une mauvaise coordination du haut du tronc les empêchait de ramper. Leur tonus musculaire avait tendance à fluctuer et beaucoup avaient de la difficulté à s'asseoir sans aide ou à rester debout longtemps. L'image obtenue grâce à la base de données Uniques des familles touchées par l'inv dup 8p et la littérature médicale coïncident (Guo1995 ; Vermeesch 2003 ; García-Santiago 2015 ; Unique).



9 ans

L'étude Unique a montré que les enfants avaient tendance à sourire entre le premier et le sixième mois ; ils ont pu tourner entre deux mois et trois ans ; ils ont siégé entre neuf mois et trois ans et demi ; rampé entre neuf mois et trois ans ; ils préféraient souvent s'asseoir en rampant ou se retourner pour ramper; et pour marcher, généralement avec de l'aide, entre 18 mois et cinq ans. Il est important de prendre conscience qu'un enfant peut ne pas atteindre l'un ou l'ensemble de ces stades de mobilité, ou peut les atteindre beaucoup plus tardivement. Derrière cette mobilité limitée, on trouve un mélange de faiblesse/flaccidité (hypotonie) et de raideur excessive des muscles squelettiques.



2 ans et 5 mois

Chez les enfants avec inv dup du 8p, l'hypotonie semble affecter principalement la partie supérieure du tronc, entraînant des difficultés de stabilité du tronc et de l'abdomen. L'hypotonie s'améliore généralement vers la fin de l'enfance, mais elle ne disparaît généralement pas. Au fil du temps, les enfants peuvent également développer progressivement plus de tonus musculaire (hypertonie) dans les jambes et des articulations très tendues et peuvent avoir besoin de kinésithérapie régulière, parfois dans l'eau (kinésithérapie aquatique), et d'étirements passifs pour rester aussi flexibles que possible. Bon nombre de parents ont également mentionné que consulter un chiropraticien était bénéfique.

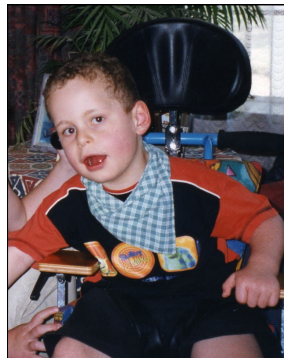Environ un quart des parents d'Unique ont déclaré que leurs enfants avaient des mouvements musculaires involontaires (contractions). La cause des spasmes est l'augmentation du tonus musculaire. Dans au moins un cas, les spasmes se sont aggravés avec l'âge. Des spasmes légers chez une femme de 20 ans ont été contrôlés avec des médicaments.

Certains enfants ont un problème de tension dans les tendons d'Achille et des ischio-jambiers et nécessitent une intervention chirurgicale mineure pour les détendre, bien que l'expérience chez les adultes suggère que le problème peut persister malgré la chirurgie. Certains enfants plus âgés ont connu une régression de la mobilité (Gorinati 1991; Barber 1994; de Die Smulders 1995; Masuda 2002; García- Santiago 2015; Unique).

“ Elle peut s'asseoir pendant de très courtes périodes (une minute maximum) si elle est placée dans cette position, mais elle ne peut pas s'asseoir toute seule. Elle peut se mettre d'un côté, mais à partir de là, elle ne peut pas rouler de l'autre. Parfois, elle a pu avancer, mais elle se coince et ne peut plus bouger sans aide. Elle suit une thérapie physique depuis l'âge de quelques semaines et une ergothérapie depuis ses six mois. Désormais elle a accès aux deux thérapies à l'école. ” - inv dup del 8p (p11), 8 ans

“ À 9 mois, elle était capable de se retourner et de s'asseoir toute seule et a fait ses premiers pas à 21 mois. Elle n'a jamais aimé ramper. Après avoir reçu de nombreuses aides de la part de professionnels, elle a commencé à se relever toute seule à 4 ans. On peut maintenant faire de la randonnée, même en terrain montagneux. Elle peut aussi courir, même si sa course n'est pas parfaite. Elle est très forte. ” - inv dup del 8p (p11), 9 ans

“ Il a commencé à s'asseoir vers l'âge de quatre



6 ans

a été examiné mais comme il était petit, il n'a reçu aucun traitement et on lui a dit qu'il serait fermé quand il sera grand. Il a récemment eu un examen cardiaque et on lui a dit qu'il n'avait pas de soufflé cardiaque. ” - inv dup del 8p (p21), 16 ans

“ Un canal atrioventriculaire (AVSD) et une tétralogie de Fallot découvertes à une semaine de vie et corrigées chirurgicalement à sept mois. Une intervention chirurgicale supplémentaire sera nécessaire pour remplacer sa valve pulmonaire à l'avenir. ” - inv dup del 8p (p21), 8 ans

“ PAC traitée à 9 mois et il se sent toujours bien à 6 ans et demi. ” - inv dup del 8p (mosaico)

## ■ Anomalies squelettiques

Des anomalies squelettiques telles que la scoliose (une courbure latérale de la colonne vertébrale), la cyphose (une courbure vers l'extérieur entraînant un bossu) et la cyphoscoliose (une combinaison de cyphose et de scoliose) ont été signalées chez environ six personnes sur dix dans la littérature médicale. (Feldman 1993; Guo 1995; de Die-Smulders 1995; Devriendt 1999; García-Santiago 2015). Ceci est cohérent avec l'expérience d'Unique: la scoliose était la condition la plus fréquemment rapportée (12 cas), mais il y avait aussi des cas de cyphose (1 cas); cyphoscoliose (quatre cas); cas de moelle attachée (la partie inférieure de la moelle épinière est généralement libre dans la colonne vertébrale, mais devient parfois attaché (ancrée) à l'une des structures environnantes) (deux cas); une fossette sacrée (une fossette ou un trou dans la peau juste au-dessus du pli entre les fesses) (un cas); et spina bifida (il y a un écart entre la colonne vertébrale et la moelle épinière du bébé qui ne se développe pas correctement dans l'utérus) (un cas), qui est une cause fréquente de cordon attaché.

Derrière la courbure de la colonne vertébrale, il peut y avoir des anomalies du tonus musculaire et, dans certains cas, les os de la colonne vertébrale (vertèbres) peuvent être fusionnés ou mal formés. Les courbures de la colonne vertébrale se développent ou s'aggravent souvent avec l'âge, elles doivent donc être surveillées attentivement.

La courbure peut être traitée avec une thérapie physique et des exercices, ou une attelle dorsale peut être nécessaire. Si la courbure devient prononcée, il peut être nécessaire de subir une chirurgie de fusion vertébrale et de redresser la colonne vertébrale à l'aide de tiges, comme ce fut l'expérience de certains membres d'Unique.

Un cordon attaché peut être traité avec du repos, de la physiothérapie et des médicaments pour aider à soulager les symptômes, mais la chirurgie d'attache peut être le seul traitement permanent et efficace pour les cas les plus graves.

“ Nous avons utilisé une attelle dorsale, mais notre orthopédiste actuel pense que la courbe est encore trop petite pour garantir un bon résultat. Sa

courantes. Chez certains bébés, il y avait un rétrécissement de l'artère et de la valve qui transporte le sang vers les poumons (sténose pulmonaire). Les TSA, VSD et la sténose pulmonaire peuvent faire partie d'une anomalie cardiaque plus complexe appelée tétralogie de Fallot, qui a été trouvée chez certains bébés inv dup 8p.

Un souffle cardiaque a été détecté chez 9 des 29 bébés de l'enquête Unique. Les souffles cardiaques peuvent être associés à un problème cardiaque sous-jacent, tel qu'un TSA, mais il n'y a souvent aucune cause. Souvent, un souffle cardiaque est "innocent" et ne nécessite pas de traitement.

Il existe également des rapports de conditions associées à des caractéristiques persistantes de la circulation foetale après la naissance. Parmi eux se trouve la persistance du canal artériel (PDA), dans laquelle un canal entre l'aorte et l'artère pulmonaire qui transporte le sang vers les poumons, et qui se ferme généralement peu après la naissance, reste ouvert et les poumons reçoivent plus de sang des poumons. Cela signifie que le coeur doit travailler ardemment et c'est une caractéristique qui a été observée chez certains bébés. Certains parents de l'enquête réalisée par Unique ont signalé que leurs enfants avaient un foramen ovale perméable (PFO), une ouverture entre les deux cavités supérieures du coeur qui ne se ferme pas pendant la première année de vie et permet au sang supplémentaire de passer à travers le côté droit du coeur.

Une autre anomalie cardiaque qui a été signalée chez un ou deux enfants avec inv dup 8p est la dextrocardie, dans laquelle le coeur est dans une position inverse de la normale. En soi, il ne présente généralement aucun risque pour la santé. Il peut survenir en association avec le situs inversus, où l'appendice et le foie sont situés à gauche de l'abdomen et l'estomac à droite. Plusieurs bébés sont nés avec une valve aortique bicuspide.

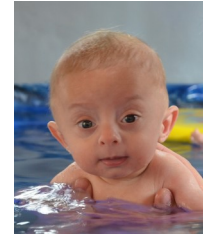Le traitement de ces affections cardiaques est décidé sur une base individuelle, mais peut inclure une surveillance pour voir si elles se résolvent naturellement, comme elles l'ont fait dans la plupart des cas. Si nécessaire, des médicaments ou une correction chirurgicale peuvent être recommandés (Guo 1995; de Die-Smulders 1995; Kostiner 2002; Masuda 2002; García-Santiago 2015; Unique).

“ Il est né avec un TSA et un CAP, qui se sont résolus à six semaines de naissance. La CIV demeure, mais ne nécessite pas d'intervention chirurgicale pour le moment. ” - inv dup del 8p (p11), 5 ans

“ Il a un petit FOP dans son coeur. Rien d'inquiétant selon le cardiologue: il pense que ça se refermera naturellement à cinq ans. ” - inv dup del 8p (p11), 3 ans

“ Il est né avec une valve aortique bicuspide et avait un petit trou dans le haut de son coeur, une malformation qui s'est résolue toute seule. ” - inv dup del 8p (p12)

“ Il avait un petit trou dans le coeur et par conséquent un souffle au coeur. Il



ans, mais pendant une courte période en raison d'un manque de contrôle musculaire, et ne peut que rouler que d'un côté à l'autre. ” - inv dup del 8p (p11), 8 ans

“ Depuis sa naissance jusqu'à ses trois mois, il bougeait à peine ses jambes et ne les levait jamais ni donnait de coups de pied. Il a réussi à passer du stade allongé à assis à 15 mois, à ramper à 18 mois et à marcher à 30 mois, et a préféré ramper quand ses jambes lui faisaient

mal. Bien qu'il puisse marcher, il se fatigue rapidement et facilement et a peu d'équilibre. Il marche souvent sur la pointe des pieds, surtout lorsqu'il est trop stimulé. Son côté droit est beaucoup plus faible que son gauche, donc son côté droit pend et traîne. Il s'est affaibli avec l'âge (comme dans le cas de la sclérose en plaques) ou à cause de la fatigue, et a de la difficulté à marcher. Il a une hypotonie dans la partie supérieure du tronc (les épaules, les bras et le tronc semblent très relâchés) et il a une hypertonie au niveau des pieds, des chevilles et des genoux. Il a une séance privée de physiothérapie une fois par semaine, et deux autres à l'école, et a eu des séances d'hypnothérapie de 9 mois à 10 ans, qui ont eu le plus d'impact positifs quand il s'agit de marcher, de parler et dans le cadre de ses besoins sensoriels. ” - inv dup del 8p (p12), 13 ans

“ Elle avait 15 mois lorsqu'elle a fait ses premiers pas, mais à 6 ans elle court, saute sur son trampoline, monte et descend les escaliers sans problème et est très active, bien que les progrès soient lents. ” - inv dup del 8p (p12), 6 ans

“ Notre fille a dû surmonter de nombreux obstacles, de par sa maladie cardiaque et une convulsion qui l'a laissée avec des lésions cérébrales mineures. Elle a dû repartir à zéro plusieurs fois. Elle n'arrête jamais de se battre et elle est maintenant capable de s'asseoir sans aide. Elle a de l'ergothérapie et de la kinésithérapie au quotidien. ” - inv dup del 8p (p21), 8 ans

“ Il tarde à marcher de manière autonome, mais il peut le faire en saisissant un support et il rampe déjà. ” - inv dup del 8p (p21), 2 ans

“ À 11 ans, il adorait nager et danser, mais ne savait pas pédaler ni jouer au ballon et avait un mauvais équilibre. ” - inv dup del 8p (p21)

“ Sa mobilité a toujours été un problème. Il roulait à 6 mois, s'asseyait à 10, rampait à 14 et marchait à 20. Aller voir un chiropraticien a fait une énorme différence : il est passé d'un bébé laxiste à un bébé capable de marcher en 14 semaines. La résistance est également importante. Au bout de 5 à 10 minutes, elle est épuisée et tombe beaucoup. ” - inv dup del 8p (p21)

“ Il sait faire du tricycle depuis l'âge de 3 ans et demi. À 9 ans, il utilise un tricycle pour les adultes et bien que son équilibre se soit amélioré, il tombe encore souvent. ” - inv dup del 8p (mosaïcisme)

## Développement : utilisation des mains et coordination (motricité fine)

Un retard dans l'utilisation des mains et la coordination oeilmain a été observé chez la plupart des enfants.

Ces compétences sont essentielles pour des tâches telles que tenir une bouteille, utiliser des couverts, jouer avec des jouets et boutonner des vêtements. Un nombre important de parents ont rapporté que leurs enfants avaient de la difficulté à saisir des objets pendant longtemps et certains enfants ne voulaient pas utiliser leurs mains ou préféraient saisir en pinçant. Les parents suggèrent que l'hypermobilité des articulations des doigts et des pouces, l'hypotonie et les anomalies des mains ont souvent contribué à ces difficultés (voir [mains et pieds](#)). Ces facteurs peuvent rendre difficile la prise d'un biberon et, plus tard, de l'argenterie, et contribuer à ce que les bébés et les enfants aient besoin d'aide plus longtemps pour se nourrir.

La motricité fine peut s'améliorer avec l'âge, mais les enfants, les adolescents et les adultes ont souvent besoin d'aide pour les tâches quotidiennes de soins personnels. L'utilisation précoce de l'ergothérapie pour stimuler l'utilisation des mains peut être bénéfique (Unique).

“ Il peut saisir de gros jouets et les transférer d'une main à l'autre. Sa poigne est bien, mais il lui est difficile de faire tomber les objets. Sa coordination est très mauvaise. ” - inv dup del 8p (p11), 8 ans

“ Sa motricité fine est affectée. L'hypermobilité implique que ses mains sont serrées et ses doigts recourbés. Il peut baisser ses mains facilement mais difficilement lever le poignet vers le haut. ” - inv dup del 8p (p11), 5 ans

“ À la maternelle, ils lui ont appris à manger avec une fourchette/un couteau et une cuillère. Elle mange seule, mais nous coupons toujours son pain, sa viande et ses aliments en petits morceaux [pour éviter l'étouffement]. ” - inv dup del 8p (p11), 9 ans

“ La motricité fine s'améliore, mais il ne peut pas écrire de lettres. Il peut dessiner des formes et écrire de très grosses lettres. Il est encore en train d'apprendre à utiliser des ciseaux. ” - inv dup del 8p (p11), 5 ans

“ À 21 mois, il tape dans ses mains et attrape les jouets. Il peut utiliser les deux parties de son corps de manière égale et simultanée. ” - inv dup del 8p (p11)

“ À 18 mois, il a un très bon contrôle de ses mains et



et le mouvement) (2 sur 28 dans l'enquête; 1 cas dans le BD); colpocéphalie (les cornes occipitales du cerveau sont plus grandes que la normale) (3 sur 28 dans l'enquête); leucomalacie périventriculaire (atteinte/ramollissement) de la substance blanche (partie interne du cerveau) (1 sur 28 dans l'enquête; 1 cas dans le BD); hydrocéphalie (accumulation du liquide céphalorachidien dans le cerveau, ce qui peut entraîner une augmentation de la pression dans le cerveau et nécessiter une intervention chirurgicale pour insérer une dérivation (un tube fin qui est implanté dans le cerveau et qui draine l'excès de liquide) (2 de 28 au sein de l'enquête); l'anomalie du syndrome de Dandy Walker (un kyste dans la partie du cerveau qui contrôle l'équilibre (cervelet)) (1 sur 28 dans l'enquête; 1 cas dans le BD); et des kystes dans la région pinéale de son cerveau (2 sur 28 dans l'enquête; un cas dans le BD). Des familles de l'enquête Unique ont signalé un large éventail de cas individuels d'anomalies cérébrales autres, notamment : un mégacisterna magna ; polymicrogyrie (où les "collines" à la surface du cerveau sont nombreuses et petites); et un lobe frontal sous-développé.

“ L'ACC a été diagnostiqué à l'âge de six mois; il n'a pas eu besoin de médication. ” - inv dup del 8p (p11), 10 ans

“ L'ACC a été détecté dans les premières semaines de vie. ” - inv dup del 8p (p11)

“ L'arrière droit de sa tête est plat et semble être de forme ovale depuis le haut, comme on le voit sur le scanner. C'était bien plus visible quand il était plus jeune et cela rendait difficile le port de lunettes, car la distance entre le côté de l'œil et l'oreille était différente des deux côtés. Les cheveux aident à le couvrir maintenant. Il a aussi de la colpocéphalie et ACC. Il n'a pas besoin de traitement. ” - inv dup del 8p (p12), 20 ans

“ Il a deux kystes dans la région pinéale du cerveau, qui sont symptomatiques et ne sont pas foncièrement un sujet de préoccupation. ” - inv dup del 8p (p21), 4 ans

“ Une tomodensitométrie a été faite qui a montré un élargissement des ventricules. Il a également un peu de surplus de liquide autour du cerveau, mais ça n'a aucune répercussion et il n'y a pas besoin de traitement. ” - inv dup del 8p (p21), 16 ans

### ■ Maladies cardiaques

Une malformation cardiaque congénitale a été détectée dans environ 25 % des cas dans la littérature médicale. L'incidence des maladies cardiaques semble être plus élevée chez les membres Unique, avec 14 des 29 (~ 50%) bébés affectés provenant de l'enquête et 18 autres cas enregistrés dans la base de données Unique. Certains bébés étaient affectés par plus d'une condition (García-Santiago 2015; Unique).

Une ou plusieurs perforations entre les chambres supérieures (ASD) ou les chambres inférieures (VSD) du cœur étaient les affections les plus

“ Deux jours après sa naissance, il avait constamment des crises, mais à 19 mois, il n'en avait plus. L'EEG montrait une activité anormale. ” - inv dup del 8p (p21)

“ À 21 mois, il a eu deux crises. Les résultats EEG et IRM étaient normaux. ” - inv dup del 8p (p21)

### ■ Tête et cerveau

Certains bébés naissent avec un très grand point mou (fontanelle) ou avec de larges espaces entre les plaques osseuses du crâne. Parfois, la fontanelle avant était également lente à se fermer et, chez quelques bébés, les plaques osseuses se fermaient trop tôt (cranosynostose) (Unique). De plus, environ la moitié des bébés avaient une forme ou une taille de tête inhabituelle. Dans la plupart des cas, la tête du bébé était à plat sur le dos (brachycéphalie) ou sur un côté (plagiocéphalie); il était souvent corrigé avec une orthèse crânienne pour remodeler le crâne. Certains bébés avaient également une tête normalement petite (microcéphalie) ou grosse (macrocéphalie).

“ Il souffrait de plagiocéphalie, initialement avec une déviation de 24 mm, mais après avoir porté un casque prothétique, celle-ci a été réduite à ~ 7 mm. ” - inv dup del 8p (p12)

“ Elle avait une macrocéphalie prononcée dans son enfance, mais elle s'est atténuée avec l'âge. ” - inv dup del 8p (p12), 9 ans

Les IRM cérébrales peuvent montrer des activités normales, mais des rapports dans la littérature médicale suggèrent qu'environ 80 % des bébés avec inv dup du 8p ont une anomalie structurelle du cerveau, un chiffre étayé par les données fournies par les membres Unique (24 des 28 nourrissons et enfants de l'enquête Unique et 25 autres cas dans la base de données Unique (BD) (García-Santiago 2015; Unique). Le neurologue ou le pédiatre de votre enfant est le mieux placé pour expliquer les implications possibles de tout résultat inhabituel et les traitements possibles qui pourraient être nécessaires.

L'anomalie la plus fréquente enregistrée à la fois dans la littérature médicale et chez les membres de l'enquête Unique était l'absence ou le sous-développement du corps calleux (12 cas sur 28 dans l'enquête; 23 cas dans le BD). Le corps calleux est une bande de fibres nerveuses qui relie les côtés gauche et droit du cerveau. Il peut être complètement absent (agénésie) (ACC), ou il peut être mince, court et sous-développé (hypoplasie) (HCC). Les effets varient, mais le développement intellectuel et physique peut être affecté, bien que le premier signe d'ACC soit généralement l'apparition de crises (voir [Épilepsie](#)). Il n'y a pas de traitement standard pour l'ACC, mais tous les symptômes qui peuvent se développer seront traités.

Les autres anomalies structurelles signalées étaient des ventricules plus grands que prévu (espaces remplis de liquide) (8 sur 28 dans l'enquête); sous-développement du cervelet (la partie du cerveau qui contrôle l'équilibre

une très bonne préhension. ” - inv dup del 8p (p11), 18 mois

“ Il a du mal à tenir des crayons et des couverts. Elle est due à la fois à la spasticité et à la faiblesse musculaire. ” - inv dup del 8p (p12), 13 ans

“ Il a des problèmes de motricité fine. Il ne peut pas écrire, attacher des boutons ou des fermetures éclair, ni jouer avec des objets complexes. ” - inv dup del 8p (p21), 4 ans

“ Il peut saisir et lancer des choses, mais il ne peut pas faire des choses comme dessiner. ” - inv dup del 8p (p21), 8 ans

“ Il frappe dans ses mains, éclabousse dans la baignoire, attrape des objets et les transfère d'une main à l'autre. ” - inv dup del 8p (p21), 22 mois

### Compétences d'apprentissage

Les enfants avec une inv dup du 8p ont souvent besoin d'une aide, souvent considérable, pour apprendre.

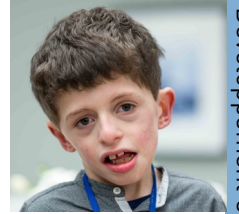Bien qu'il y ait des enfants qui n'aient que des difficultés d'apprentissage légères, celles-ci semblent être l'exception, beaucoup ayant des difficultés sévères à profondes. Certaines preuves suggèrent que ceux qui ont une duplication ou un mosaïcisme plus petit pourraient être moins affectés que ceux qui ont une duplication plus longue (Fisch 2011; García-Santiago 2015; Unique).

Quelques enfants de l'enquête Unique ont appris à compter, à dessiner, à lire, à utiliser un interrupteur ou un clavier, ou à utiliser un iPad; une fillette de 7 ans a commencé à apprendre à écrire des mots simples en utilisant la technologie adaptative. Pour d'autres, acquérir tout ou une partie de ces compétences n'a pas été possible ou pertinent. Presque tous les parents ont mentionné que la capacité d'apprentissage de leurs enfants s'était améliorée avec l'âge, bien que d'autres aient estimé que la capacité d'apprentissage avait atteint un certain point ou une certaine limite, ou, dans certains cas, régressé.



11 ans

Certains enfants ont fréquenté une crèche/garderie avant de commencer l'école, parfois avec des programmes d'intervention précoce. Les informations que nous avons obtenu des familles de l'enquête Unique suggèrent qu'une fois la scolarité classique commencée, la plupart des enfants réussissaient mieux avec l'éducation spéciale, soit dans le cadre d'une unité, soit avec une assistance 1:1 dans une école ordinaire ou dans une école spéciale. Quelques enfants sont revenus d'une école spéciale à une normale. Quelques autres ont réalisé leur scolarité à la maison.



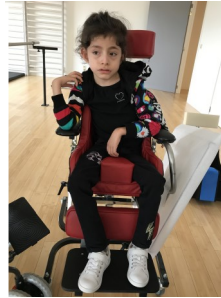Certains parents ont insisté sur le fait que leurs enfants appréciaient le côté social d'aller à l'école. L'interaction avec ses camarades de classe et ses professeurs a été extrêmement bénéfique. Certains pensaient qu'il était particulièrement bon pour leurs enfants d'interagir avec leurs pairs ou frères et sœurs non affectés dans un cadre ordinaire, au moins pendant une partie du temps ou pendant les pauses, même si cela n'était peut-être pas possible pour tout le monde.

Les familles s'accordaient sur les points forts de leurs enfants : leur sociabilité, leur capacité à interagir avec les autres, leur sens de l'humour, leur curiosité et leur détermination les aidaient à apprendre. En général, ils étaient plus intéressés par l'interaction avec les gens qu'avec les objets. Certains enfants étaient bons en musique, en particulier en chant, donc la musicothérapie était utile. Une fille très affectée chantait dans une chorale.

Une intervention précoce était importante pour améliorer leur vigilance et leur réaction, et la cohérence et la pratique quotidienne ou hebdomadaire étaient nécessaires pour conserver les compétences. Au Royaume-Uni, un plan personnalisé d'éducation, de santé et de soins (EHC) peut être fourni après que l'enfant a réussi une évaluation des besoins EHC. Ce document juridiquement contraignant garantit la prise en charge éducative, sanitaire et sociale jugée nécessaire pour l'enfant (auparavant, une déclaration de besoins éducatifs particuliers devait avoir été délivrée aux enfants en difficulté scolaire). Unique a un guide dédié à «Éducation» dans la section des directives de pratique de notre site Web (Nevin 1990 ; Yenamendra 1999 ; Masuda 2002 ; Hand 2010 ; Vermeesch 2003 ; Fisch 2011 ; García Santiago 2015 ; Unique).

“ Notre fille a de graves difficultés d'apprentissage. Elle est allée dans une école maternelle et primaire spécialisée avant d'aller dans une école secondaire ordinaire, même si cela a impliqué beaucoup de négociations. Nous avons trouvé que l'inclusion dans une école ordinaire avec aide était une expérience très positive : cela a certainement amélioré sa santé mentale. De plus, elle a également été exposée à un programme plus large et l'a aidée à développer son vocabulaire et ses compétences musicales. Après l'âge de 16 ans, elle a étudié à la maison avec un budget individuel et un cursus centré sur elle-même. Cela l'a aidé dans la transition vers la vie adulte. Elle a maintenant terminé son programme EHC et est passé aux services pour adultes. ” - inv dup du 8p (p11), 22 ans, Royaume-Uni

“ Notre fils a 11 ans et a un âge cognitif d'environ 2 ans. Il a toujours eu un enseignant de soutien 1:1 à temps plein. Il est allé dans une école maternelle normale et en première année primaire, il est allé à l'école locale pendant deux jours et dans une école spécialisée pendant trois jours pour se concentrer sur ses handicaps physiques, avec le même enseignant



10 ans

Les familles ont signalé des cas de crises tonico-cloniques (grand mal) (six cas); crises d'absence (quatre cas); convulsions fébriles (trois cas); et des cas individuels de syndrome de Lennox-Gastaut et de crises d'hypoglycémie. Dans de nombreux autres cas, le type de saisie n'était pas précisé.

Des mesures rapides doivent être prises à tout signe de crise. Si nécessaire, les options de traitement, y compris l'utilisation d'anticonvulsivants tels que l'acide valproate, le sultiame et le lévétiracétam, ont souvent été utilisées avec succès pour aider à réduire la fréquence et la gravité des crises, bien qu'elles soient parfois difficiles à contrôler (Unique).

“ Il a eu quelques crises, la première étant une crise de grand mal qui a duré 15 minutes et s'est produite sans maladie ni avertissement. Depuis lors, il a eu des convulsions fébriles complexes. Nous portons Diastat pour les urgences et lui donnons Klonopin (Clonazepam) pendant la maladie pour prévenir les crises. ” - inv dup del 8p (p11), 7 ans

“ Une seule crise de deux minutes a été observée à l'âge de deux semaines. ” - inv dup del 8p (p11), 14 ans

“ Il a subi une crise au cours de la première semaine à l'USIN. Le neurologue a ordonné une série de tests. Le traitement par phénobarbital et dilantin (phénytoïne) a permis de contrôler les convulsions. ” - inv dup del 8p (p11)

“ Elle est atteinte du syndrome de Lennox-Gastaut et a été traitée avec une variété de médicaments différents depuis le début de ses crises en 2012. Elle suit un régime céto depuis 2016 et porte un implant VNS (stimulateur du nerf vague). En plus du régime et de l'implant, actuellement prend deux médicaments: Lamotrigine et Onfi (Clobazam). La combinaison du régime alimentaire, des médicaments et du VNS a contribué à réduire ses crises, mais ne les a pas complètement éliminées. Il a encore trois à dix crises par semaine. ” - inv dup del 8p (p12), 9 ans

“ Elle a des crises toniques cloniques qui se transforment en état de mal épileptique, des crises de chute, des crises d'absence et des secousses myocloniques. Elle a également eu des convulsions fébriles dans le passé. Elle prend Keppra deux fois par jour et a Epistatus, Paraldehyde et Diazepam (une benzodiazépine) comme médicaments de secours pour les convulsions. Elle a besoin d'oxygène avec des convulsions prolongées, une ventilation nécessaire et un coma provoqué pendant cinq jours à la suite d'une convulsion fébrile, due à l'aspiration du contenu de l'estomac. Elle n'y a pas de dommages supplémentaires et durables dus à des crises prolongées. Elle prend maintenant du Midazolam à tout moment pour arrêter les convulsions prolongées. ” - inv dup du 8p (p21), 4 ans

“ Deux jours après sa naissance, il avait constamment des crises, mais à 19 mois, il n'en avait plus. L'EEG montrait une activité anormale. ” - inv dup del 8p (p21), 4 ans

## Types de crises

**Moments d'absence:** Un changement de comportement, comme si l'enfant "se déconnectait", parfois avec des regards fixes, des clignements des yeux ou des claquements de lèvres. Les absences sont très brèves, souvent inférieures à une demi-minute.

**Crises tonico-cloniques:** Au début d'une crise, une activité électrique anormale affecte les deux côtés du cerveau. La crise se manifeste par une phase de rigidité suivie de secousses.

**Crises myocloniques:** Crise généralisée impliquant la contraction saccadée ou semblable à un choc de différents muscles dans n'importe quelle partie du corps, mais généralement les bras ou les jambes. Chaque crise myoclonique dure une fraction de seconde ou une seconde au plus.

**Convulsions toniques:** Convulsions entraînant un raidissement des muscles.

**Crises myocloniques-atoniques:** Convulsion impliquant une secousse ou une contraction de choc des muscles, suivie d'une perte de tonus, de sorte que quelqu'un tombe au sol en position debout.

**Syndrome de Lennox-Gastaut:** Forme rare d'épilepsie particulièrement difficile à traiter, les crises commençant généralement entre trois et cinq ans. Le type de crises subies varie, mais comprend des crises atoniques ("chutes"), d'absence, tonico-cloniques et myocloniques.

**Spasmes infantiles:** Type de crise qui survient généralement chez les bébés entre trois et dix mois. On le voit le plus souvent lorsque le bébé se réveille ; cela peut être évident ou subtil.

**Convulsions néonatales:** Convulsions qui surviennent entre la naissance et 28 jours après la naissance du bébé.

**Convulsions fébriles:** Les épisodes ne se produisent que lorsque l'enfant a une température élevée.

**Crises d'hypoglycémie:** Convulsions résultant d'une hypoglycémie sévère.

### L'histoire d'une famille...

"Notre fille "F" a eu de nombreuses crises bénignes, entre 1 à 11 par jour et d'une durée de 20 à 40 secondes, presque chaque semaine, jusqu'à l'âge de cinq ans. Il n'y avait pas d'activité épileptique entre les attaques. F a eu deux crises très graves avant que nous sachions qu'elle souffrait d'épilepsie, et les médecins ont été lents à diagnostiquer l'épilepsie.

Quand elle avait deux ans, nous sommes allés aux États-Unis pour en savoir plus sur son syndrome. Nous avons rencontré des experts en génétique et en épilepsie et avons passé plusieurs heures dans le département de développement. Les médecins ont conclu que F souffrait d'épilepsie et lui ont commencé à prendre des médicaments le lendemain.

Nous avons eu beaucoup de problèmes jusqu'à l'âge de cinq ans. Après trois ans à essayer différents médicaments, nous avons finalement trouvé une combinaison qui fonctionnait très bien. Trileptal (975 mg matin et soir) et Frisium (Clobazam 10 mg matin et soir). Elle pèse maintenant 36 kg, a peu de crises annuellement et n'a pas pris de Stesolid (Diastat) au cours des quatre dernières années." – inv dup du 8p (p11) – 9 ans

de soutien avec lui toute la semaine aux deux centres. En deuxième année, il réduit ses journées à l'école communale à une par semaine et la sixième année à deux heures par semaine (pour le montage et l'EPS). L'école locale a été très efficace dans la planification de ses horaires afin que les matières non académiques correspondent à la journée à laquelle il a assisté. Mon conseil serait d'obtenir le meilleur plan EHC possible, d'être très précis, d'utiliser l'aide juridique. Avoir une attitude ouverte envers les écoles. Aller dans deux centres a permis à notre fils d'avoir des amis de la région et à notre famille une certaine normalité par rapport à l'école, où il pouvait aller avec ses frères. L'école spéciale a dirigé le processus éducatif et soutenu l'école ordinaire. Bien qu'il ait fait beaucoup de progrès au début, il a atteint un plateau vers l'âge de 5 ans. Depuis lors, il n'y a pas eu de progrès significatifs, même si je dirais que sa personnalité s'est développée. La physiothérapie marche bien, mais l'ergothérapie de l'intégration sensorielle prend le dessus en tant que thérapie cognitive." – inv dup du 8p (p11), 11 ans, Royaume-Uni

" L'année dernière, elle est allée dans une école conventionnelle avec ses frères. Il apprend beaucoup en étant avec d'autres enfants. Petit à petit, pas à pas, les apprentissages de notre fille s'améliorent dans tous les aspects de sa vie. C'était très important pour elle d'aller dans une crèche/école spéciale pendant les premières années : ils lui ont enseigné les compétences linguistiques et à manger et boire par elle-même. L'année dernière, elle est allée dans une école conventionnelle. Deux enseignants travaillent avec elle et un autre enfant autiste. Elle adore aller à la même école que son frère et sa sœur – elle court vers eux quand elle les voit dans la cour de récréation. Ses frères et sœurs aiment aussi l'avoir dans la même école et elle a beaucoup appris en étant avec d'autres enfants. Elle est avec des enfants de son âge en éducation physique, cours d'art plastique et classe de musique. Je pense que le mélange a été très bon." – inv dup du 8p (p11), 9 ans, Europe

" Notre fils a un âge cognitif d'environ 5 ans et a 13 ans. Il peut lire des mots courants et semble aimer lire des textes simples, mais il a vraiment du mal avec les mathématiques et n'a atteint aucun des autres jalons. Il dispose d'un plan d'enseignement individualisé (PEI), qui a été très difficile à obtenir au début. Nous voulions également une assistance 1 : 1 pour lui, mais nous avons dû lutter pour l'obtenir. Elle a participé à un programme pour tout-petits de trois à cinq ans et a eu une garderie d'intervention précoce pendant deux ans. Elle a participé à un programme de compétences de vie de la première année à maintenant (septième) et poursuivra dans ce programme jusqu'au lycée. Il a eu une assistance 1:1 dans toutes ces étapes. Ces programmes se déroulent dans des salles de classe autonomes au sein des établissements scolaires publics. Leurs capacités d'apprentissage ont été les mêmes au fil du temps. Il a essayé diverses thérapies, dont l'hypnothérapie, qui était incroyable et a eu un impact positif sur son

**L'expérience d'une famille dans le système éducatif Américain....**

“ Notre fille “L” est toujours allée dans des classes d'éducation spécialisée, jusqu'à cette année, elle a commencé à aller à l'école normale une partie de la journée pour apprendre les mathématiques et la langue. Elle apprend de manière auditive, donc tous les tests et l'enseignement doivent être présentés oralement. Elle est moins douée pour apprendre quelque chose de nouveau par la vision. Elle adore les tâches qui impliquent de lire/écrire/ chiffres/lettres, mais déteste travailler sa motricité fine et jouer avec des jouets. Elle est également très motivée si c'est pour aider quelqu'un qu'elle aime. Nous vivons aux États-Unis et il a été facile d'obtenir un programme de soins individualisé (de ses sigles en anglais IEP); cependant, il a été difficile de faire en sorte que cet IEP contienne à la fois des objectifs académiques et fonctionnels, et de proposer un programme qui serait un défi pour L. Elle a un développement cognitif qui dépasse ses capacités physiques. Elle s'en sort très bien si des ajustements sont faits pour ses handicaps (à la fois sensoriels et moteurs) et si elle a un système de communication, nous avons constaté que sa cognition est beaucoup plus avancée que nous ne le pensions. Bien que L ne puisse pas utiliser ses mains pour écrire/dessiner, Elle utilise un crayon alternatif pour écrire (depuis une semaine après son septième anniversaire). La première fois qu'elle l'a utilisé, elle a écrit son prénom. Maintenant, elle peut écrire son nom, maman/papa et pas mal de mots communs. Elle reconnaît également les jours de la semaine, les couleurs, les mots courants et les chiffres/lettres. De plus, il demande les chansons qu'il veut écouter en choisissant la première lettre de cette chanson.

Nous avons beaucoup insisté pour que les enseignants utilisent leur système de communication en classe. Beaucoup d'entre nous ont également travaillé avec des thérapeutes privés pour trouver une technologie d'assistance pour aider L à participer à des activités éducatives régulières. Être capable de communiquer maintenant a fait une énorme différence. Elle a besoin d'une assistance individuelle à l'école pour communiquer, être en sécurité et l'aider dans ses activités quotidiennes.

La capacité d'apprentissage de L s'est améliorée avec le temps. Quand elle était bébé, elle semblait se fermer, ce qu'elle ne fait plus. Aussi, nous avons eu du mal à évaluer ce qu'elle comprenait ou apprenait avant qu'elle ne commence à communiquer avec la méthode PODD. Jusqu'à ce que le tube de gastrostomie soit inséré, elle avait un poids insuffisant. Nous avons été témoins d'énormes progrès académiques une fois qu'elle a été bien nourrie et sans avoir eu d'opérations chirurgicales pendant un peu plus d'un an, une fois qu'elle a appris à marcher correctement et qu'elle a commencé à se concentrer sur d'autres choses. De plus, ses professeurs ont été formidables. Maintenant, elle traverse une étape de plus grand apprentissage et fait de grands progrès dans tous les domaines. Je pense que c'est grâce à une transition faisant que nous comprenons enfin comment elle apprend de manière plus efficace, elle est capable de communiquer avec nous, et elle se sent également bien physiquement.

Elle est très sociale et se laisse distraire par les problèmes médicaux d'autres camarades de classe. Nous espérons que lorsqu'elle commencera à fréquenter sa nouvelle école, où les enfants ne sont pas si fragiles d'un point de vue médical, elle pourra mieux se concentrer.

La physiothérapie (depuis quatre mois) l'a considérablement aidée à gagner en force et à apprendre à utiliser correctement son corps. Elle était très motivée pour suivre le rythme de ses frères et je pense que sa détermination l'a amenée à marcher. Je recommande fortement de travailler avec un enseignant spécialiste de la vision pour identifier la couleur/ le contraste/la taille/etc. adapté à la présentation de matériel pédagogique. Ces chirurgies depuis l'âge de 11 mois ont grandement amélioré sa vision. Avant, elle ne pouvait pas suivre les objets avec ses yeux ou trouver des choses ; maintenant elle voit très bien les choses qui l'intéressent. Le domaine le plus difficile pour L est l'ergothérapie. Elle ne trouve pas cela intéressant et ne travaille pas aussi dur pour s'améliorer. L'ergothérapeute a dû trouver des façons peu orthodoxes pour développer ses compétences, parce qu'elle refuse de jouer avec des objets. La musique a également beaucoup aidé dans son apprentissage scolaire et dans l'établissement de liens entre différentes compétences.” - inv dup del 8 (p11) - 7 ans

“ Il ne souffre ni d'asthme ni d'infections respiratoires, seulement d'apnée obstructive et centrale du sommeil. ” - inv dup del 8p (p11), 14 ans

“ Quand il était plus jeune, il avait bien plus de problèmes respiratoires supérieurs et dans les sinus nasaux, mais ils ont diminué avec l'âge. ” - inv dup del 8p (p11), 5 ans

“ Il souffre d'apnée du sommeil et de rétention d'air pendant la journée. ” - inv dup del 8p (p11), 20 ans

“ Une pneumonie par aspiration et des problèmes de déglutition l'ont obligée à ne pas pouvoir manger ni boire par la bouche. L'apnée a été détectée fin 2016, mais elle a été intermittente: elle a passé 10 jours d'apnée sévère, 24 heures sur 24, puis elle s'est arrêtée. ” - inv dup del 8p (p12), 20 ans

“ Infections respiratoires récurrentes et bronchiolites. ” - inv dup del 8p (p21), 4 ans

“ Poumon partiellement formé, peut-être dû à une pneumonie à 8 semaines, et a été sous oxygène pendant 6 à 9 mois. Le poumon semble être en bon état à présent. ” - inv dup del 8p (p21), 5 ans

### ■ Épilepsie

Les crises d'épilepsie sont dues à une modification ou anomalie de l'activité électrique cérébrale. Selon la ou les parties du cerveau touchées, les symptômes varient, mais comprennent une confusion temporaire, des mouvements saccadés incontrôlables et une perte de connaissance ou de conscience.

Des troubles convulsifs, y compris l'épilepsie, sont apparus parmi les membres Unique avec un inv dup du 8p, affectant 15 des 29 membres Unique qui ont répondu à l'enquête et 14 autres membres de la base de données Unique.

L'électroencéphalogramme (EEG) et la télémétrie vidéo (EEG vidéo) sont des tests médicaux qui peuvent être utilisés pour mesurer et enregistrer l'activité électrique du cerveau, et sont des outils qui, lorsqu'ils sont utilisés en conjonction avec d'autres tests, peuvent aider à diagnostiquer la crise en cours, bien que de nombreux parents aient signalé que le type de crises subies n'avait pas été diagnostiqué. Les convulsions sont souvent associées à une anomalie cérébrale, comme l'absence du corps calleux (agénésie du corps calleux (ACC) ([voir Tête et Cerveau](#)), mais peut survenir chez les enfants avec une scintigraphie cérébrale naviguée inhabituelle.

Les crises peuvent être focales (limitées à une partie du cerveau) ou généralisées (affectant les deux côtés du cerveau). L'étude Unique suggère qu'aucun des deux types de crise n'est typique, qu'une personne peut vivre plus d'un type, et que la première crise survient à n'importe quel moment de la période néonatale à la petite enfance ([voir Types de crises](#)).



colonne vertébrale et des problèmes gastro-intestinaux (sujet traité dans des sections postérieures) (Unique).

“ C'était un bébé très faible, qui allait et sortait de l'hôpital toutes les deux semaines; désormais elle se sent généralement bien. Elle ne craint pas les rhumes et les maladies. ” - inv dup del 8p (p11)

“ Aucun problème médical reconnu à six mois en dehors des problèmes congénitaux. Il est encore en bonne santé à l'âge de cinq ans. ” - inv dup del 8p (p11)

“ Fréquemment malade. Son système immunitaire est relativement faible et il a de nombreuses carences en vitamines et en fer, lesquelles nous faisons face avec la prise de compléments. ” - inv dup del 8p (p11)

“ Bébé, elle a eu de nombreuses infections respiratoires et des problèmes gastro-intestinaux (douleurs gazeuses et constipation), jusqu'à ce que nous puissions contrôler ces problèmes avec une meilleure alimentation. Les plats cuisinés à la maison au lieu des plats précuits ont aidé. Elle a beaucoup de mal à récupérer lorsqu'elle tombe malade. Maintenant, à cinq ans, elle est généralement en très bonne santé. ” - inv dup del 8p (p11)

“ Au début de son adolescence, elle était très fragile sur le plan médical, mais elle est maintenant plus stable. La plupart des chirurgies sont terminées, ce qui a fortement aidé. ” - inv dup del 8p (p12)

“ Hormis les crises d'épilepsie, il est en très bonne santé. Il mange et dort bien et a supporté bien mieux l'hiver que les années précédentes. Il se sentait particulièrement mal les trois premières années de sa vie en raison d'infections respiratoires et de convulsions. ” - inv dup del 8p (p21)

## ■ Infections respiratoires

Les infections des voies respiratoires supérieures, les infections pulmonaires et d'autres difficultés respiratoires, telles que l'asthme et l'apnée (arrêt de la respiration), ont tendance à affecter davantage les bébés et les enfants atteints de troubles chromosomiques que leurs frères et soeurs "typiques". C'est également le cas pour ceux avec inv dup du 8p, bien que l'incidence (10 sur 29 dans l'enquête Unique) ne soit pas plus élevée que chez les autres enfants atteints de troubles chromosomiques. Certains enfants ont également connu des périodes d'apnée, même si celles-ci étaient souvent temporaires. Un nombre réduit d'enfants souffrait d'asthme. Quelques enfants de l'enquête Unique ont des problèmes respiratoires à long terme, comme un garçon de 15 ans atteint d'une maladie pulmonaire chronique et une fille de 8 ans qui était sous antibiotiques à long terme pour des infections respiratoires récurrentes. Sinon, aucun autre enfant ne semble avoir subi de lésions ou d'anomalies pulmonaires permanentes, et la plupart des conditions se sont améliorées avec l'âge.

capacité de parler, de marcher et dans leurs besoins sensoriels. ” - inv dup del 8p (p12), 13 ans, USA

“ Son trouble de l'apprentissage est sévère : son âge cognitif serait d'environ six ans, mais elle est toujours au niveau P [une série de descripteurs pour enregistrer les réalisations des élèves ayant des besoins d'apprentissage spéciaux (SEN)], donc ses compétences peuvent être celles de quelqu'un de plus jeune dans certains domaines, et a un âge émotionnel d'environ cinq ans. Elle ne sait ni dessiner, ni lire, ni écrire, mais il peut suivre des lignes droites avec un crayon. Elle pouvait allumer et éteindre des interrupteurs à cinq ans. Obtenir une déclaration (anciennement appelée EHCP) n'a pas été un problème, mais j'ai compris le processus et je me suis assuré que tout se passait comme prévu. Je suis également très clair et individualiste dans mon évaluation, et non générique. Au début, elle est allée dans une crèche conventionnelle, mais comme ils étaient submergés par ses besoins là-bas, elle a fini par aller dans une crèche spécialisée et a commencé à recevoir une attention particulière. Elle s'apprête à se lancer dans une scolarité pour les plus de 16 ans dans un centre spécialisé. Elle est capable d'apprendre n'importe quoi, mais plus lentement. Tant que l'environnement lui convient et qu'elle se sent bien intérieurement, elle peut avancer dans son apprentissage. Maintenant que ses besoins sont reconnus et qu'elle est à l'aise avec elle-même, elle a une meilleure mémoire. Elle est très débrouillarde et a une bonne mémoire à long terme. C'est plutôt un problème de communication qui retarde parfois son apprentissage. ” - inv dup del 8p (p21), 16 ans, UK

## Communication et discours

La parole et le langage sont spécifiquement en retard chez les enfants ayant une inv dup del 8. La parole peut également être très limitée, mais la communication est souvent bonne.

Certains enfants prononçaient leurs premiers mots entre deux et trois ans, tandis que chez d'autres un plus grand retard était observé et beaucoup ne parlaient pas du tout. Ce modèle est observé à la fois dans la littérature médicale et chez les enfants Unique (Guo 1995; Hand 2010; Fisch 2011; García-Santiago 2015; Akkurt 2017; Unique).

Dans les cas où la parole se développe, les enfants utilisent souvent des mots simples, des phrases de deux ou trois mots, et parfois des phrases plus longues, ou un mélange selon les circonstances. Les parents nous ont dit que le discours de leurs enfants était affecté par une variété de facteurs, y compris leur état émotionnel et leurs difficultés à traiter l'information et à créer une réponse. Les enfants ont souvent du mal à produire des sons clairement intelligibles, ce qui peut rendre la communication avec des étrangers particulièrement difficile. Une famille Unique nous a dit que leur fils souffrait d'apraxie sévère de la parole (également appelée dyspraxia verbale), un trouble dans lequel une personne a du mal à dire ce qu'elle veut correctement et d'une manière cohérente.

Presque tous les parents croyaient que leurs enfants pouvaient comprendre beaucoup plus qu'ils n'étaient capables d'exprimer. Même les enfants qui développaient un discours plus sophistiqué avaient encore du mal à s'exprimer de temps en temps, ce qui pouvait provoquer de la frustration et des crises de colère. Dans les cas où il n'y a pas de parole ou très peu de mots sont utilisés, la communication peut être améliorée par la communication alternative et améliorée (CAA), telle que Makaton, les signes, les gestes, les expressions faciales, le système de communication par échange d'images (PECS) et la communication iPad, qui peut réduire la frustration. De nombreux enfants Unique préféraient les gestes pousser/tirer, mais quelques-uns utilisaient le Makaton, le langage des signes, le PECS ou un iPad avec plus ou moins de succès.

Ainsi, les enfants avec inv dup 8p présentent le paradoxe d'être généralement très communicatifs, mais incapables de parler. De nombreuses familles ont déclaré que leurs enfants apprenaient des comptines et des chansons pendant la maternelle et qu'à 11 ans, un enfant Unique pouvait fredonner plus de 50 chansons, mais ne connaissait presque pas les mots.

Une évaluation par un orthophoniste peut identifier les difficultés spécifiques de votre enfant. De cette façon, l'orthophoniste identifiera les meilleurs moyens d'aider au développement de la parole et du langage grâce à des séances régulières avec votre famille, qui se sont avérées bénéfiques dans de nombreux cas.

“ Il peut dire quelques mots, mais pas toujours dans le bon contexte. ” - inv dup del 8p (p11), 5 ans

“ Elle ne peut pas parler. Cependant, elle est douée pour émettre des sons et changer de tonalité lorsqu'elle est excitée ou triste. Elle a sa propre façon de chanter, qui s'intensifie à mesure qu'elle grandit. Elle commence à utiliser ses yeux pour choisir les choses et connaît quelques signes de Canaan Barrie (signes sur le corps). Elle comprend bien plus que les gens ne le pensent. Cela se voit sur son expression faciale. ” - inv dup del 8p (p11), 8 ans

“ À deux ans et cinq mois, il parlait aux gens ou il se le faisait à elle-même. À deux ans et neuf mois, il répondait bien aux stimuli physiques et aux signaux verbaux. Le contact visual s'était amélioré et elle vocalisait par plaisir ou par intérêt ; il s'est calmé en réponse à son nom; il a crié ou pleuré pour attirer l'attention, avec différentes manières de pleurer pour différents besoins ; tons imités en parlant; il a copié les modèles d'intonation de "bonjour" et son proper nom. À cinq ans et un mois, il aimait toujours la musique et pouvait parfaitement suivre un air, même s'il n'utilisait pas de mots. A l'âge de dix ans, il utilise trois signes de la langue des signes britannique correctement, mais seulement de temps en temps. ” - inv dup del 8p (p11)

généralement seulement pendant un certain temps. Un adolescent n'arrivait pas à garder le masque CPAP. On a donc opté pour un oxymètre de pouls sur un orteil pendant la nuit, qui était surveillé par une infirmière.

Lorsqu'un enfant a du mal à s'endormir ou ne dort pas assez, cela peut être un problème pour toute la famille. Notre guide « [Problèmes de sommeil chez les enfants atteints de troubles chromosomiques](#) », dans la section guides pratiques pour les familles sur notre site Web, contient de plus amples informations à ce sujet.

### Apprendre à utiliser la salle de bain

L'enquête réalisée par Unique suggère qu'il faut s'attendre à un retard important dans l'apprentissage de l'utilisation de la salle de bain et que c'est une capacité qui pourrait ne jamais être atteinte. Plusieurs parents d'enfants âgés de 5 à 14 ans considéraient que leurs enfants étaient presque capables d'utiliser la salle de bain, tandis que deux adultes dans la vingtaine étaient incapables d'utiliser la salle de bain.

“ Il sait pratiquement utiliser la salle de bain, mais nous lui donnons toujours des couches au cas où. Elle a des accidents de temps en temps parce qu'elle ne peut pas aller seule aux toilettes et elle arrive toujours à nous prévenir à temps pour l'aider. ” - inv dup del 8p (p11), 7 ans

“ Il préfère utiliser le pot ou la salle de bain, mais il n'est pas capable de prévenir. ” - inv dup del 8p (p11), 5 ans

“ Jusqu'à l'âge de 13 ans et demi, il portait des couches jour et nuit, mais tout à coup, quelque chose a changé et nous sommes tombés dans une routine d'utilisation de la salle de bain pendant la journée. Et après un peu plus d'un an, il a réussi à ne pas faire pipi la nuit, puisque je ne le laissais pas boire après un certain temps et je m'assurais qu'il aille aux toilettes avant de se coucher. Nous avons besoin d'une répétition constante. C'était très frustrant, mais ça valait le coup. Il a encore des accidents de jour comme de nuit dus à un problème neurologique, mais ils sont de moins en moins fréquents. Routine et persévérance de la part de tout le monde sont les éléments clé. ” - inv dup del 8p (p21), 16 ans

### Problèmes médicaux

#### ■ Bien-être général

Le panorama en termes de bien-être général est très mitigé. D'une part, de nombreux parents décrivent l'état de santé général de leurs enfants comme “bon” ou “très bon”, mais un nombre presque égal déclare que leurs enfants sont “fragiles”, sujets aux maladies, et mettent plus de temps que prévu à se remettre d'un rhume et d'autres maladies infantiles, bien que la situation s'améliore généralement au fur et à mesure qu'il grandisse (Unique).

Certains enfants ont des problèmes de santé permanents, tels que des infections respiratoires récurrentes, des convulsions, une courbure de la

d'importants problèmes d'anxiété, ce qui la pousse à s'isoler des autres, mais lorsqu'elle se sent détendue, elle est très amicale, chaleureuse et bavarde. Il lui est difficile de jouer avec les autres et elle préfère sans aucun doute la compagnie des adultes. Elle aime participer à de petites discussions, à propos de la peinture, des ongles, par exemple, puisqu'elle reconnaît et comprend ce qui se dit. ” - inv dup del 8p (p21), 16 ans

### Trouble social, émotionnel et anxieux

La littérature médicale suggère un lien entre inv dup 8p et les troubles du spectre autistique (TSA) et le trouble déficitaire de l'attention avec hyperactivité (TDAH), bien qu'un seul enfant de l'enquête Unique ait eu un diagnostic de tendances autistiques. Les TSA comprennent l'autisme et le syndrome d'Asperger et sont liés à des aptitudes sociales altérées ; des problèmes de communication ; et la nécessité d'exercer des comportements, des intérêts et des activités de manière répétitive et restrictive, car cela les reconforte. Les enfants atteints de TDAH affichent une gamme de comportements, notamment l'hyperactivité, l'inactivité et l'impulsivité, ce qui rend difficile pour ces enfants de se concentrer et de contrôler leurs actions et leur discours. Ces enfants sont souvent décrits comme « agités », ils sont facilement distraits et peuvent parler ou interrompre beaucoup. Un certain nombre de gènes dans cette région du chromosome 8p ont été liés à des troubles sociaux, émotionnels et anxieux, notamment *MCPH1*, *DPYSL2* et *STMN4*, qui sont soit supprimés (*MCPH1*) soit dupliqués (*DPYSL2* et *STMN4*) dans la plupart des cas d'inv dup du 8p (Fisch 2011; Tabarés-Seisdedos 2009; García- Santiago 2015; Unique).

### Rêve

Les deux tiers des membres d'Unique ont noté qu'à un moment donné, le sommeil était un problème.

Certains bébés et enfants avaient de la difficulté à s'endormir ou à rester endormis; d'autres se fatiguaient facilement et avaient besoin de beaucoup de sommeil par rapport aux autres enfants. Certains problèmes médicaux, tels que les effets secondaires de l'épilepsie, les effets secondaires des médicaments contre l'épilepsie et les problèmes gastro-intestinaux ont parfois contribué aux difficultés de sommeil. Certains cas indiquent que les problèmes de sommeil se sont améliorés avec l'âge.

Dans les cas où le sommeil était particulièrement difficile, certaines familles se sont tournées vers des médicaments sur ordonnance, notamment la mélatonine, une hormone que le corps produit naturellement, avec plus ou moins de succès. Ces traitements ne doivent être utilisés qu'après consultation d'un professionnel de la santé.

Cinq membres de l'enquête d'Unique avaient souffert d'apnée du sommeil, un trouble du sommeil qui rend la respiration superficielle pendant le sommeil ou l'arrêt complet de la respiration. Il peut être conseillé d'utiliser un CPAP (pression positive dans les voies respiratoires) la nuit,

“ Il ne parle pas, mais nous utilisons des symboles, des objets de référence, des images et des interrupteurs. Maintenant, il teste avec regard. ” - inv dup del 8p (p11), 8 ans



2 ans 8 mois

“ Elle a eu un retard dans le développement du langage qui l'a rendue excessivement timide. Vous pouvez construire des phrases, mais je pense qu'il est difficile pour quelqu'un en dehors de votre famille immédiate de comprendre ce que vous dites. Nous essayons de développer des moyens de communication alternatifs pour que vous gagniez en confiance et que vous vous sentiez écouté. Il a commencé à utiliser des mots simples quand il avait environ deux ans et demi ou trois ans. Certains sons qui nécessitent l'utilisation spécifique de la langue ou l'utilisation des muscles de l'oropharynx peuvent parfois être difficiles pour vous. Les lèvres peuvent parfois être gênantes car elles ne bougent pas aussi bien. Utilisez un mélange de mots simples et de longues phrases complexes, mais ces dernières peuvent être difficiles à comprendre car elles babillent. Elle semble comprendre mais parfois elle semble avoir un retard dans le processus de compréhension. ” - inv dup del 8p (p11), 5 ans

“ Il comprend certainement plus qu'il ne peut exprimer. Son livre de communication actuel contient plus de 1 600 mots, mais il comprend bien plus que cela. Il les a tous mémorisés et est capable de créer des voies de communication complexes (auxquelles il accède via une analyse assistée par un tiers). Il est capable de communiquer des pensées très complexes (me parler, pas de moi), des émotions (je t'aime, tu me manques, des sentiments de tristesse), des souhaits, questions, si quelque chose ne va pas, etc. ” - inv dup del 8p (p11), 7 ans

“ Il a commencé à dire des mots simples vers l'âge de 4 ans et ne disait que deux mots à la fois jusqu'à l'âge de 10 ans. Maintenant, parfois, il mélange des phrases de deux mots avec des phrases plus complètes et commence à avoir des conversations au-delà du simple fait de donner des informations sur lui-même. Je pense qu'il absorbe beaucoup d'informations et comprend le monde qui l'entoure, mais il a d'énormes difficultés pour exprimer ce que vous savez. ” - inv dup del 8p (p12), 13 ans

“ À six ans, il a un retard de langage important. Il comprend la plupart de ce qui est dit et répond avec des mots, mais pas nécessairement en faisant des phrases complètes. Vous pouvez suivre les instructions. Il a tendance à bégayer un peu dans ses réponses avant de dire le mot qu'il cherchait, car il essaie de former une phrase complète mais n'arrive pas à la structurer. Il a des difficultés avec certains sons. Pour dire « maman », il dit toujours "baba". ” - inv dup del 8p (p12)

“ Il bégaye depuis l'âge de 18 mois. À l'âge de quatre ans et demi, il prononçait des mots simples. Pour la plupart, ce sont des approximations de

mots; la prononciation est difficile. Sa compréhension est nettement meilleure que ses compétences en communication.” - inv dup del 8p (p21), 4 ans

“ Au début on chantait beaucoup, car c'était plus facile pour lui car c'est contrôlé par une autre partie du cerveau. Ce n'est qu'à l'âge de quatre ans qu'il a commencé à former des mots intelligibles, mais nous avons continué avec des techniques pour l'aider à articuler. À six ans, il avait un vocabulaire limité, et même maintenant, certains de ses mots ressemblent à des bafouillages parce qu'il essaie tellement de parler et qu'il doit ralentir et se détendre. Cela se produit parce que votre cerveau ne le traite pas correctement. Lorsque nous articulons les mots qu'il a l'intention de dire, il s'entraîne et travaille dur pour bien les dire. Cela fonctionne bien pour vous. Parfois, il utilise de longues phrases, mais d'autres fois, il ne dit que des mots simples (encore une fois, cela est dû aux difficultés de traitement de son cerveau, ainsi qu'à sa réponse émotionnelle et à son bien-être général). Quand tout va bien, il peut maintenir une conversation, comme par exemple : “Papi, on peut aller au parc voir le Père Noël demain?”, mais quelle que soit la réponse, elle répète la question encore et encore. Plus il est excitée, plus la phrase devient confuse. Elle comprend bien plus qu'il ne peut s'exprimer et sa mémoire concernant les événements est fantastique. Ça me frustre de savoir que, bien qu'elle soit confuse, elle essaie de dire ce qu'il sait.” - inv dup del 8p (p21), 16 ans

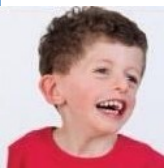“ Elle rit constamment, mais parler est plus compliqué. Elle peut dire des mots simples comme “non”, “oui”, “fait”, “maman”, “papa”, «frère”, “bonjour” ou “quoi”, mais elle ne les dit que si elle veut et ne peut pas être persuadé de le faire. “Ma mère” est probablement sa plus grande phrase ; de manière générale elle le dit quand je viens la chercher à l'école.” - inv dup del 8p (p21), 8 ans

## Personnalité

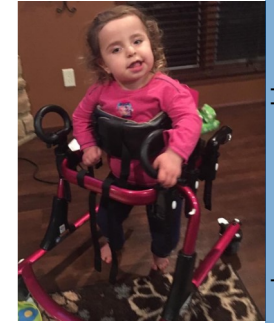La personnalité des enfants avec inv dup du 8p est l'une de leurs forces.

Les familles ont successivement décrit une joie de vivre, un optimisme et une grande sociabilité. Les parents nous ont parlé d'enfants empathiques et pleins de tact qui étaient extrêmement sociaux, préférant parfois la compagnie d'enfants plus âgés ou d'adultes. Les enfants ont particulièrement apprécié les activités sensorielles qui comprenaient la musique, la danse, les lumières et le bruit. Beaucoup aimaient aussi être poussés sur les balançoires ; quelques-uns aimaient nager. Un jeune de 20 ans peut skier avec un bi-ski adapté et apprécie la sensation de vitesse.

Contrairement à cette personnalité joyeuse habituelle, les problèmes liés aux besoins de communication ou à l'accomplissement des tâches peuvent entraîner de la frustration, des accès de colère et des “comportements difficiles”. Les familles de certains enfants ont perçu un risque



d'hyperactivité, une situation dans laquelle leur enfant peut être difficile à contrôler. Dans une situation sociale, les enfants peuvent parfois saisir des objets ou des personnes à leur portée de manière imprévisible. Les crises de colère étaient courantes chez les jeunes enfants, souvent dues à la frustration, à des problèmes sensoriels ou à des souhaits non exaucés. Certaines familles ont noté un stade oral prononcé, suçant ou mordant plus leurs doigts que d'autres enfants. Certains parents craignaient que leurs enfants soient trop amicaux avec les étrangers. Très rarement, les enfants peuvent se montrer agressifs ou autodestructeurs, en mordant ou en tirant les cheveux.



“ C'est une fille très joyeuse, espiègle et joyeuse. Tous ceux qui la connaissent tombent à ses pieds et elle le sait. Il a un sens de l'humour fantastique et aime être entourée de gens. Parfois, cela peut être très frustrant; cependant, elle est facile de la calmer.” - inv dup del 8p (p11), 8 ans

“ Elle a une grande personnalité, est très sociable et affectueuse, et se fait facilement des amis. Elle aime être avec les autres et est très sensible aux besoins des autres : elle remarque toujours si quelqu'un est triste ou ne se sent pas bien et essaie de elle remonter le moral en elle faisant des câlins/ tapotements, en demandant une soirée dansante ou en plaisantant. Elle a un grand sens de l'humour. Elle adore plaisanter avec nous, aussi bien avec des gestes qu'avec son cahier de communication. Elle est également devenu un peu plus effronté au cours des deux derniers mois, croisant les bras et nous disant “non” quand elle ne veut pas faire quelque chose. Elle avait l'habitude de se mordre les mains et de faire des crises de colère quand elle ne comprenait pas ce qui se passait. Cette situation s'est nettement améliorée depuis qu'elle a appris à communiquer.” - inv dup del 8p (p11), 7 ans

“ C'est une personne très heureuse et sociable, qui adore sa petite soeur et aime “chanter”. Elle n'est jamais triste, même quand elle souffre, elle essaie de s'exprimer. Elle a eu une fixation orale notoire et aimait mettre ses mains, une serviette ou un jouet dans la bouche. Elle n'a aucune conscience de la sécurité. Par exemple, elle est trop amical avec les étrangers et touche tout ce qui est chaud ou pointu.” - inv dup del 8p (p12), 20 ans

“ La plupart du temps, il est immensément heureux. Il aime toucher, câliner et embrasser (et a appris à qui le faire et où le faire). Les crises sont intenses et il peut être difficile de le calmer. Il aime être actif et aussi regarder des sports. Il est persévérant et positif et nous enseigne que quelles que soient vos capacités, la vie est pleine de joie. Chaque jour, il a le sourire aux lèvres.” - inv dup del 8p (p12), 13 ans

“ C'est une fille merveilleuse, heureuse, curieuse et joyeuse. Elle a