

Groupes de soutien et d'information



Rare Chromosome Disorder Support Group
(Groupe d'entraide Anomalies Chromosomiques Rares)
The Stables, Station Rd West, Oxted, Surrey. RH8 9EE. UK
Tel: +44(0)1883 723356
info@rarechromo.org | www.rarechromo.org

Understanding Chromosome & Gene Disorders

Groupes de soutien et d'information

Valentin APAC 52, la Butte Églantine 95610 ÉRAGNY
Tel+33 (0) 1 30 37 90 97
contact@valentin-apac.org www.valentin-apac.org
Association loi 1901 à but non lucratif,
n° W953000999075 enregistrée auprès
de la sous-préfecture de Pontoise –France



The Chromosome 18 Research & Registry Society
7155 Oakridge Drive, San Antonio, Texas 78229, USA
www.chromosome18.org

Uniquè est une association à but non lucratif sans financement gouvernemental, existant seulement par les dons et allocations de bourses de recherche. Si vous souhaitez apporter votre soutien, même modeste, à nos travaux vous pouvez déposer vos dons sur notre site Web à l'adresse suivante
www.rarechromo.org/donate Aidez-nous à vous aider !

Uniquè mentionne les groupes de discussion et les sites Internet d'autres organisations afin d'aider les familles dans leurs recherches d'informations. Cela ne signifie pas que nous approuvons leur contenu ou que nous en sommes responsables.

Cette plaquette d'information ne remplace pas un avis médical personnalisé. Il est conseillé aux familles de consulter un médecin spécialisé pour tout ce qui concerne le diagnostic génétique et la prise en charge médico-sociale.

À l'heure où nous publions, cette information est sans doute la meilleure disponible. Elle a été compilée par *Uniquè* et vérifiée par le Professeur Jean Pierre Fryns, Centre de génétique humaine, Belgique, Courtney Sebold, Conseiller en génétique, Centre Clinique de recherche du Chromosome 18, États-Unis et le Professeur Maj Hultén, Université de Warwick, Royaume-Uni, et conseiller médical en chef de *Uniquè*. 2008; 2011

Version 2.1 (SW)

Version 2.2 2014

La version française réalisée par Valentin APAC a été vérifiée par le Dr Chantal Missirian, cytogénéticien à l'hôpital Timone enfants, Assistance Publique Hôpitaux de Marseille, France.

Copyright © Uniquè 2020

Groupes d'entraide Anomalies Chromosomiques Rares
Enregistré en Angleterre et au Pays de Galles

Charity Number 1110661
Company Number 5460413



Understanding Chromosome & Gene Disorders

Délétion 18q de 18q11.2 à 18q21.2

rarechromo.org

Délétion proximale 18q : de q11.2 à q21.2

La délétion proximale 18q est une affection génétique rare dans laquelle une partie du matériel génétique qui constitue l'un des 46 chromosomes de l'organisme est manquante. Bien que les autres chromosomes soient intacts, cette petite partie manquante augmente le risque de survenue d'un retard de développement, de difficultés d'apprentissage et de troubles du comportement. Cependant, les problèmes sont variables et dépendent beaucoup du matériel génétique manquant.

Les chromosomes sont constitués d'ADN et sont les éléments du noyau des cellules de l'organisme qui supportent l'information génétique (connue sous le nom de gènes) indiquant à l'organisme, comment se développer et fonctionner. Ils sont groupés par paires, un de chaque parent et sont numérotés de 1 à 22, du plus long au plus court. En plus de ces 44 chromosomes, chaque personne possède une autre paire de chromosomes appelés les chromosomes sexuels. Les filles ont deux chromosomes X (XX), tandis que les garçons ont un chromosome X et un chromosome Y (XY). Chaque chromosome est constitué d'un bras court (p) (indiqué en haut du diagramme ci-dessous) et d'un bras long (q) (la partie inférieure du chromosome).

Pour un développement normal, les chromosomes doivent contenir juste la bonne quantité de matériel génétique, ni plus ni moins. Les personnes avec une délétion 18q proximale ont deux chromosomes 18 : l'un intact, l'autre ayant un morceau manquant d'une taille variable, ce qui impacte l'apprentissage et le développement physique. La plupart des problèmes cliniques sont probablement la conséquence de la présence en une seule copie (au lieu des deux habituelles) d'un certain nombre de gènes. Cependant, les autres gènes et la personnalité de l'enfant contribuent également à déterminer son futur développement, ses besoins et ses capacités.

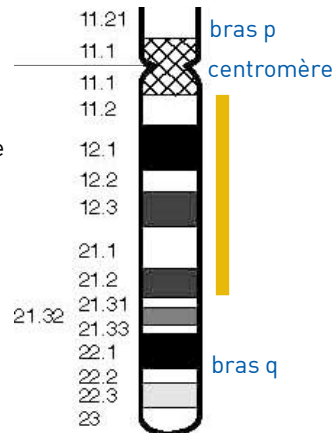
Regardez la région 18q

Les chromosomes ne sont pas visibles à l'œil nu, mais si vous les colorez et les observez sous un microscope, il est possible de voir que chacun d'entre eux possède un motif caractéristique d'alternance de bandes claires et sombres. En regardant les chromosomes de votre enfant de cette façon, il est possible de localiser la région (ou les régions) où le chromosome s'est cassé et voir quel matériel génétique est manquant.

La délétion proximale en 18q, c'est lorsqu'une partie du bras long (q) du chromosome 18 est manquante. La délétion proximale en 18q est interstitielle. Un morceau du bras long du chromosome 18 est absent, mais la partie terminale est toujours présente.

Sur le diagramme du chromosome 18 à droite, les bandes sont numérotées vers l'extérieur en débutant à l'endroit où se rencontrent les bras courts et longs (le centromère). Le chiffre le plus faible, comme q11 au niveau du bras long, est proche du centromère. Les régions les plus proches du centromère sont appelées proximales. Un chiffre élevé, comme q23, est plus proche de l'extrémité du chromosome. Les régions les plus proches de l'extrémité du chromosome sont appelées distales. Environ 1 nouveau-né sur 40.000 naît avec une délétion du chromosome 18q.

La majorité des délétions 18q sont des délétions distales (avec un point de cassure localisé entre la bande 18q21.1 et l'extrémité du chromosome). Cependant, bien qu'il y ait beaucoup moins de cas de délétions proximales, il est apparu évident que ces délétions



Si les parents choisissaient de concevoir naturellement, un diagnostic prénatal par prélèvement de villosités chorales (PVC) ou de liquide amniotique pour contrôler les chromosomes du bébé serait proposé. Les tests sont très précis, mais ils ne sont pas tous disponibles partout dans le monde.

References

Bouquillon S, Andrieux J, Landais E, Duban-Bedu B, Boidein F, Lenne B, Vallée L, Leal T, Doco-Fenzy M, Delobel B. A 5.3Mb deletion in chromosome 18q12.3 as the smallest region of overlap in two patients with expressive speech delay. *Eur J Med Genet.* 2011 Mar-Apr;54(2):194-7. PMID:21145994

Buysse K, Menten B, Oostra A, Tavernier S, Mortier GR, Speleman F. Delineation of a critical region on chromosome 18 for the del(18)(q12.2q21.1) syndrome. *Am J Med Genet A.* 2008 May 15;146(10):1330-4. PMID: 18412119

Chudley AE, Bauder F, Ray M, McAlpine PJ, Pena SD, Hamerton JL. Familial mental retardation in a family with an inherited chromosome rearrangement. *J Med Genet.* 1974 Dec;11(4):353-66. PMID: 4140909

Cody JD, Sebold C, Malik A, Heard P, Carter E, Crandall A, Soileau B, Semrud-Clikeman M, Cody CM, Hardies LJ, Li J, Lancaster J, Fox PT, Stratton RF, Perry B, Hale DE. Recurrent interstitial deletions of proximal 18q: a new syndrome involving expressive speech delay. *Am J Med Genet A.* 2007 Jun 1;143(11):1181-90. PMID: 17486614

Feenstra I, Vissers LE, Orsel M, van Kessel AG, Brunner HG, Veltman JA, van Ravenswaaij Arts CM. Genotype-phenotype mapping of chromosome 18q deletions by high-resolution array CGH: an update of the phenotypic map. *Am J Med Genet A.* 2007 Aug 15;143(16):1858-67. PMID: 17632778

Filges I, Shimojima K, Okamoto N, Röthlisberger B, Weber P, Huber AR, Nishizawa T, Datta AN, Miny P, Yamamoto T. Reduced expression by SETBP1 haploinsufficiency causes developmental and expressive language delay indicating a phenotype distinct from Schinzel-Giedion syndrome. *J Med Genet.* 2011 Feb;48(2):117-22. PMID:21037274

Gilling M, Lauritsen MB, Møller M, Henriksen KF, Vicente A, Oliveira G, Cintin C, Eiberg H, Andersen PS, Mors O, Rosenberg T, Brøndum-Nielsen K, Cotterill RM, Lundsteen C, Ropers HH, Ullmann R, Bache I, Tümer Z, Tommerup N. A 3.2 Mb deletion on 18q12 in a patient with childhood autism and high-grade myopia. *Eur J Hum Genet.* 2008 Mar;16(3):312-9. PMID: 18183041

Kotzot D, Haberlandt E, Fauth C, Baumgartner S, Scholl-Bürgi S, Utermann G. Del(18)(q12.2q21.1) caused by a paternal sister chromatid rearrangement in a developmentally delayed girl. *Am J Med Genet A.* 2005 Jun 15;135(3):304-7. PMID: 15887269

McEntagart M, Carey A, Breen C, McQuaid S, Stallings RL, Green AJ, King MD. Molecular characterisation of a proximal chromosome 18q deletion. *J Med Genet.* 2001 Feb;38(2):128-9. PMID: 11288715

Poissonnier M, Turleau C, Olivier-Martin M, Milleret-Proyart MJ, Prieur M, Dubos M, Cabanis MO, Mugneret F, Blanc P, Noel L. Interstitial deletion of the proximal region of the long arm of chromosome 18, del(18q12) a distinct clinical entity? A report of two new cases. *Ann Genet.* 1992;35(3):146-51. PMID: 1466563

Schinzel A, Binkert F, Lillington DM, Sands M, Stocks RJ, Lindenbaum RH, Matthews H, Sheridan H. Interstitial deletion of the long arm of chromosome 18, del(18)(q12.2q21.1): a report of three cases of an autosomal deletion with a mild phenotype. *J Med Genet.* 1991 May;28(5):352-5. PMID: 1865477

Tinkle BT, Christianson CA, Schorry EK, Webb T, Hopkin RJ. Long-term survival in a patient with del(18)(q12.2q21.1). *Am J Med Genet A.* 2003 May 15;119(1):66-70. PMID: 12707962

Wilson MG, Towner JW, Forsman I, Siris E. Syndromes associated with deletion of the long arm of chromosome 18[del(18q)]. *Am J Med Genet.* 1979;3(2):155-74. PMID: 474629

Wilson GN, Al Saadi AA. Obesity and abnormal behaviour associated with interstitial deletion of chromosome 1q(12.2q21.1). *J Med Genet.* 1989 Jan;26(1):62-3. PMID: 2918529

développement de la parole. Une étude récente a proposé que le gène *SETBP1* localisé en 18q12.3 pourrait être responsable du retard du langage oral (Cody 2007; Filges 2011).

Deux études ont identifié la région 18q12 comme pouvant être responsable de l'autisme et/ou certains troubles du comportement observés chez certains enfants avec une délétion 18q proximale (McEntagart 2001; Gilling 2008).

Une autre étude récente qui tente de corréliser les caractéristiques observées dans les délétions 18q avec la région du chromosome manquante, a identifié une région proximale responsable de la petite taille parfois observée chez les personnes présentant une délétion 18q proximale. Les auteurs ont également identifié une région susceptible d'être responsable de la fente palatine qui touche une petite minorité (Feenstra 2007).

Bien que l'identification du(des) gène(s) responsable(s) soit intéressante(s), elle ne conduira pas directement à un meilleur traitement. De plus, même si le gène supposé responsable est absent, cela ne signifie pas que les signes cliniques seront nécessairement présents. D'autres facteurs génétiques et environnementaux peuvent avoir un rôle déterminant sur la présence ou l'absence de ces signes cliniques.

On pense que la délétion 18q proximale peut être un syndrome sous-estimé en raison de l'absence de malformations congénitales majeures et d'autres anomalies typiques, qui conduiraient à réaliser une analyse chromosomique. De plus, les délétions interstitielles de petite taille sont beaucoup plus difficiles à voir par une analyse cytogénétique conventionnelle. Avec l'utilisation croissante des techniques moléculaire telles que la puce ADN et la FISH pour le diagnostic des délétions 18q proximale, la région manquante sera définie avec plus de précision et il y aura presque certainement une augmentation du nombre de personnes diagnostiquées. Cela permettra également de décrire plus précisément les caractéristiques cliniques de la délétion 18q proximale.

Pourquoi est-ce arrivé ?

La majorité des délétions 18q proximales surviennent par hasard, de façon sporadique lorsque les deux parents ont des chromosomes normaux. Le terme que les généticiens utilisent pour cela est *de novo* (*dn*). Une des possibilités est que la délétion 18q proximale *de novo* soit causée par une modification survenue lors de la formation des spermatozoïdes ou des ovocytes des parents. Toutefois, plus rarement, la délétion 18q proximale est le résultat d'un réarrangement chromosomique chez l'un des deux parents (Chudley 1974).

Un prélèvement sanguin pour vérifier les chromosomes des deux parents précisera de quelle situation il s'agit. Dans tous les cas, aucun facteur environnemental, alimentaire ou mode de vie n'est connu pour provoquer ces réarrangements chromosomiques. Donc, il n'y a rien que l'un ou l'autre des parents ait fait avant ou pendant la grossesse, pour provoquer la survenue de la délétion et rien n'aurait pu être fait pour l'en empêcher.

Cela peut-il arriver de nouveau ?

Si les deux parents ont des chromosomes normaux, il est très peu probable que la délétion se reproduise de nouveau.

Si l'un des deux parents a un réarrangement chromosomique impliquant la région 18q proximale, le risque d'avoir un autre enfant atteint est élevé. S'ils le souhaitent, les parents devraient avoir la possibilité de rencontrer un conseiller en génétique pour discuter des risques de récurrence et des possibilités de diagnostic génétique prénatal et préimplantatoire (DPI).

Un DPI nécessite le recours à la fécondation *in vitro* suivie d'une biopsie embryonnaire, et seuls les embryons en bonne santé seront transférés dans l'utérus de la mère.

entraînent un ensemble de caractéristiques cliniques distinctes et reconnaissables.

Ce sont ces délétions qui sont évoquées dans ce guide et la région est marquée par une barre rouge sur le diagramme à droite. Les délétions 18q distales sont évoquées dans un guide distinct disponible chez *Unique*.

Résultats des tests génétiques

Votre généticien ou votre conseiller en génétique pourra vous indiquer la localisation des points de cassure du chromosome remanié de votre enfant. Vous recevrez certainement le résultat du caryotype de votre enfant, avec une formule abrégée sur sa constitution chromosomique. Lors d'une délétion proximale 18q, le caryotype est susceptible de s'écrire comme dans l'exemple suivant :

46,XY,del(18)(q12.3q12.3)

46 Le nombre total de chromosomes dans les cellules de votre enfant.
XY Les deux chromosomes sexuels, XY pour les hommes, XX pour les femmes.
del La délétion ou quand le matériel est manquant.
(18) La délétion concerne le chromosome 18.
(q12.2q21.1) le chromosome a deux points de cassures, au niveau des bandes 18q12.2 et 18q12.3, signifiant une petite délétion.

En plus ou à la place du caryotype, vous pouvez recevoir pour votre enfant des résultats d'analyses moléculaires telles que la puce à ADN (ACPA ou CGH-array). Dans ce cas, les résultats sont susceptibles de s'écrire comme dans l'exemple suivant :

arr[hg19] 18q12.3q21.1(39703953-45137422)x1

arr analyse réalisée en CGH array.
hg19 Version 19 du génome humain. Il s'agit de la séquence d'ADN de référence à laquelle les numéros des paires de base se réfèrent. Au fur et à mesure que l'on découvre de nouvelles informations dans le génome humain, de nouvelles « versions » du génome sont disponibles et les numéros des paires de base peuvent être ajustés.
18q12.3q21.1 Le chromosome 18 a deux points de cassures, un sur la bande **q12.3**, l'autre sur la bande **q21.1**.
39703953-45137422 Les paires de base entre **39703953** et **45137422** sont absentes. Prendre le 1^{er} chiffre et le soustraire du 2nd, on obtient 5,433,470bp (5,43 Mb ou 5433 kb). Cela correspond au nombre de paires de base perdues.
x1 cela signifie qu'il y a **une** seule copie de ces paires de base et non deux sur les chromosomes 18 - comme vous devez normalement avoir.
dn cela signifie « *de novo* ». Les chromosomes des parents ont été contrôlés et aucune délétion ou autre modification chromosomique n'a été trouvée. La délétion est très probablement non héritée et presque certainement survenue pour la 1^{ère} fois dans cette famille chez cet enfant. **Mat** signifie que la délétion est héritée de la mère; **Pat** signifie qu'elle est héritée du père.

Sources Les informations de ce guide sont en partie issues de publications médicales. À ce jour, il y a 27 observations de délétion 18q proximale publiées. De plus, ce guide s'appuie sur les informations issues d'une enquête réalisée auprès de ces membres et menée durant l'hiver 2007/2008, référencée par *Unique*. Lorsque ce guide a été écrit, *Unique* comptait 10 membres avec une délétion proximale 18q dont l'âge allait de 4 ans à 27 ans. Valentin APAC avait au moins 6 familles, 26 n'ayant pas précisé les points de cassure. Le nom des auteurs et la date de publication sont donnés pour vous permettre de regarder les résumés ou les articles originaux sur Internet via PubMed (<http://www.ncbi.nlm.nih.gov/pubmed/>). Si vous le souhaitez, vous pouvez obtenir plus d'articles auprès d'*Unique*.

Les principales caractéristiques

Chaque personne avec une délétion proximale 18q est différente et chacune aura divers problèmes médicaux et de développement. De plus, personne n'aura tous les signes décrits dans ce guide. Cependant, de nombreuses caractéristiques communes ressortent :

- absence de malformations congénitales majeures ;
- hypotonie (faible tonus musculaire ou relâchement) ;
- les enfants peuvent avoir besoin de soutien pour l'apprentissage. L'importance du soutien nécessaire à chacun est variable ;
- retard au niveau de la parole et du langage ;
- obésité ;
- troubles du comportement ;
- pour certains, petite taille.

L'alimentation et la croissance

Environ le tiers des patients porteurs de délétion proximale 18q sont de petite taille, bien que beaucoup d'enfants aient une taille dans la moyenne. Les poids de naissance enregistrés par *Unique* se situent dans une fourchette normale, suggérant que ce retard de croissance ne semble pas commencer avant la naissance.

Niveau du poids à la naissance ou presque à terme :

3,145 kilos à 4,025 kilos

Les problèmes d'alimentation chez les nouveau-nés sont fréquents et sont souvent attribués à l'hypotonie qui est commune chez ces enfants.

Beaucoup d'enfants ont un mauvais réflexe de succion. Les bébés et les enfants avec un palais ogival peuvent également avoir des difficultés de succion et de déglutition. Le manque de tonus peut aussi concerner le tube digestif et contribuer au reflux gastro-œsophagien (RGO).

Un certain nombre d'enfants chez *Unique* sont décrits comme étant potelés et environ 20 % de ceux rapportés dans la littérature souffrent d'obésité. L'obésité peut être observée chez les enfants dès l'âge de 3 ans (Wilson 1989; Buysse 2008; Unique).

« Il a été allaité au sein pendant 6 semaines. Cependant, sa prise de poids était minime, donc il a été mis au biberon » - 14 ans.

Comment une délétion 18q proximale peut-elle modifier la capacité d'apprentissage d'un enfant ?

La littérature médicale fait état de difficultés d'apprentissage pour les porteurs d'une délétion 18q proximale, elles sont souvent d'un niveau modéré à sévère et les exemples d'*Unique* semblent le confirmer. 3 enfants d'*Unique* fréquentent une école ordinaire, les autres bénéficiant d'une éducation dans un environnement spécialisé. Beaucoup d'enfants souffrent d'un manque de concentration ou d'une faible attention, ce qui peut rendre l'apprentissage particulièrement difficile. Cependant, les exemples d'*Unique* suggèrent que la lecture et l'écriture, à un certain niveau, sont possibles pour certains enfants (Cody 2007; Bouquillon 2011; Unique).

« Elle a des difficultés d'apprentissage modérées, mais elle semble être une petite fille brillante » - 6 ans.

« Jouer l'aide à apprendre. Il a du mal à se concentrer pour essayer de lire ou d'écrire » - 15 ans.

« Il peut se laver et s'habiller tout seul, mais on doit lui dire quand sortir de la douche, il ne le décidera jamais de lui-même » - 15 ans.

« Il peut s'habiller tout seul, mais fréquemment il met les chemises/pull-over à l'envers. Il utilise les toilettes durant la journée, mais est incontinent pendant la nuit et porte donc des couches » - 16 ans.

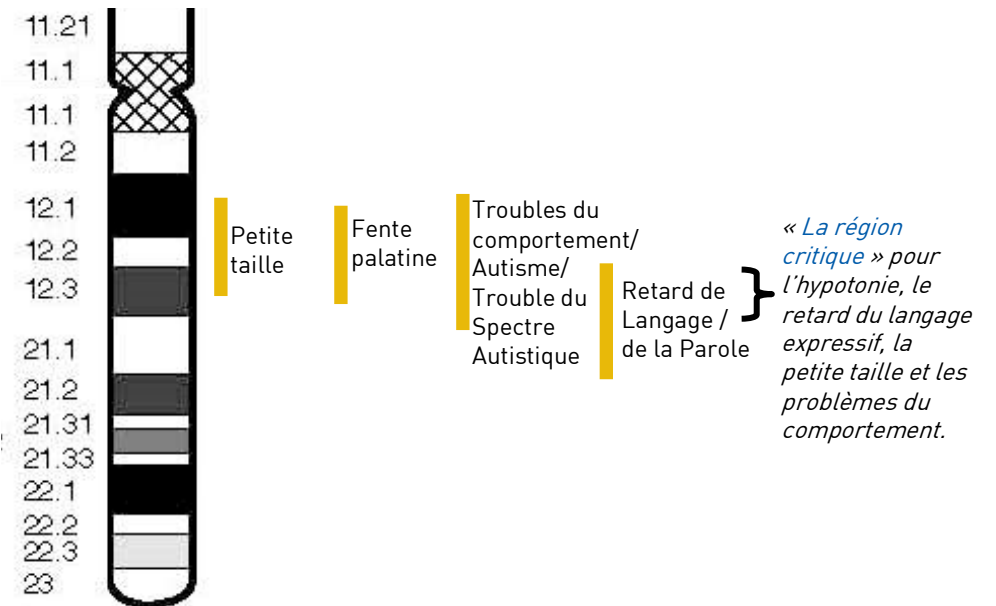
Les adultes avec une délétion 18q proximale

Très peu d'adultes ont été décrits dans la littérature médicale et *Unique* n'a seulement qu'un seul membre de plus de 18 ans. Un adulte de 20 ans est décrit dans les publications médicales. Il a des difficultés d'apprentissage modérées et un langage limité. Une femme de 67 ans est également rapportée. Elle a passé une grande partie de sa vie à vivre dans un foyer de vie, mais elle participe désormais à un programme d'ateliers protégés (Tinkle 2003).

Les gènes potentiellement impliqués dans la délétion 18q proximale

La recherche pour identifier les gènes responsables des signes cliniques de la délétion 18q proximale est en cours. L'utilisation croissante des techniques moléculaires telles que la puce ADN et la FISH pour le diagnostic de ces délétions, permettra de mieux préciser la région perdue et conduira à une délimitation plus précise des caractéristiques de la délétion 18q proximale.

En fait, de nombreuses études récentes ont tenté de corrélérer les signes cliniques des personnes avec une délétion 18q proximale avec la région chromosomique manquante, dans le but de définir la région critique (la région responsable des conséquences observées dans la délétion 18q proximale) du chromosome 18q, à l'origine des différents signes cliniques et ainsi aider à identifier les gènes responsables (voir le diagramme ci-dessous).



Une étude rapporte que la majorité des personnes y ayant participé ont un retard du langage oral plus sévèrement atteint que leur compréhension. Cela a conduit à l'hypothèse qu'il y a des gènes dans cette région du chromosome 18 qui sont impliqués dans le

formé durant le développement. Il en résulte une fente palatine. La fente labiale se produit lorsque les tissus qui forment la lèvre supérieure, ne fusionnent pas durant le développement embryonnaire. Cependant, aucun des enfants d' *Unique* n'a présenté ce type de malformations.

Le palais ogival a également été rapporté, mais là encore, il n'a pas été observé chez les enfants d' *Unique*. Les deux, la fente palatine et le palais ogival, peuvent contribuer aux difficultés alimentaires précoces observées chez les enfants. La fente palatine et le palais ogival peuvent rendre la parole et la prononciation plus difficiles (Feenstra 2007; Bouquillon 2011; Unique).

Comportement

En général, les enfants avec une délétion 18q proximale sont calmes et affectueux. Cependant, ils sont sensibles à la frustration comme les autres enfants ayant des difficultés de communication et leurs crises de colère et leur agressivité peuvent poser des problèmes aux personnes qui s'occupent d'eux. Les troubles du comportement ont été décrits chez près de 50 % des enfants et les patients d' *Unique* semblent être en accord avec ce chiffre (Buysse 2008, Bouquillon 2011; Unique).

Les troubles du comportement ont tendance à émerger dans l'enfance. Ils peuvent s'agir d'hyperactivité, de manque de concentration, d'inattention, d'agitation (trouble déficitaire de l'attention avec hyperactivité, TDAH) et d'agressivité, ainsi que des troubles du spectre autistique, notamment le retrait social et l'autostimulation (mouvement répétitif du corps ou d'objets). Un enfant de 4 ans a été décrit dans les publications médicales comme étant gentil et sociable, mais avec des difficultés pour se concentrer, une tolérance à la douleur et l'inconscience du danger. Un adulte de 20 ans a été décrit comme agité avec des mouvements et des gesticulations continus.

Beaucoup de parents rapportent que les enfants avec des comportements difficiles ont bien réagi aux règles de discipline standard, comme ignorer les comportements indésirables et les récompenser avec des attentions et des câlins quand ils s'arrêtent. 2 des 4 garçons d' *Unique* avec un TDAH ont eu une prise en charge efficace, particulièrement pour les aider sur la concentration et l'apprentissage à l'école. Une brochure d'information sur les troubles du comportement est disponible auprès d' *Unique* (Wilson 1979; Schinzel 1991; Poissonnier 1992; Tinkle 2003; Kotzot 2005; Filges 2011; Bouquillon 2011; Unique).

« Elle se fâche, elle est frustrée et elle a du mal à exprimer ce qu'elle ressent et pense » - 6 ans.

« Il a un TDAH. Il est génial à la maison, c'est parfois quand on sort qu'il y a des problèmes. Quand nous allons au restaurant, il peut devenir très agité. Il ne peut pas s'asseoir facilement et il déplace les choses sur la table. Il parlera avec tout le monde et dira « Bonjour » aux personnes qu'il ne connaît pas ! Il est affectueux et n'est jamais de mauvaise humeur » - 15 ans.

Quelles sont les perspectives ?

L'expérience d' *Unique* montre que beaucoup d'enfants apprennent à se laver et à s'habiller par eux-mêmes, bien que certains aient besoin de directives et d'encouragement pour le faire. Pour la plupart, l'apprentissage de la propreté peut être acquis, bien souvent un peu plus tard que les enfants du même âge et certains continuent à avoir besoin de couches ou de vêtements de protection durant la nuit. L'absence de malformations majeures ou létales conduit à une espérance de vie normale (Unique).

Comment une délétion 18q proximale peut-elle affecter la capacité de l'enfant à communiquer ?

Les problèmes avec le développement du langage sont des caractéristiques récurrentes de la délétion 18q proximale. Près de la moitié de ceux décrits dans les publications médicales ont un retard de langage. Les données d' *Unique* semblent aller dans ce sens. Le langage des signes peut aider les enfants à communiquer selon leurs besoins.

Pour certains, à mesure que la parole se développe, ils n'ont plus besoin du langage des signes. L'orthophonie peut être énormément bénéfique, permettant à certains enfants qui avaient initialement un retard de langage de maîtriser un discours clair avec un bon vocabulaire et des phrases. Cependant, une petite minorité d'enfants ne parle pas (Cody 2007; Buysse 2008; Unique).

De nombreuses raisons expliquent le retard de langage, notamment le lien entre la capacité à apprendre et celle à parler. L'hypotonie dont souffrent de nombreux enfants, entraîne une faiblesse des muscles de la bouche qui, en plus d'une succion insuffisante, peut également affecter le développement de la parole. Ceux qui ont un palais ogival peuvent également avoir des difficultés spécifiques avec certains sons (Unique).

L'expérience d' *Unique* suggère que pour certains enfants, la compréhension est nettement meilleure que leurs compétences linguistiques expressives, ils comprennent bien plus qu'ils ne sont capables d'exprimer. Ceci est étayé par de récentes études qui ont noté que 5 personnes sur 6 montrent un écart frappant entre leur capacité réceptive et expressive, avec une capacité expressive plus sévèrement touchée. Dans la littérature médicale, un enfant de 7 ans ne dit que quelques mots. Un de 4 ans ne parle pas, mais la compréhension est là et il communique activement en utilisant des gestes illustrant ses besoins et ses demandes. Une enfant de 10 ans, avec un retard de langage, utilise le langage des signes depuis l'âge de 4 ans. Elle a du mal pour comprendre les phrases et a des problèmes d'articulation, mais elle a la volonté de communiquer et a un niveau normal de vocabulaire. Un jeune adulte de 20 ans n'a que 30 mots mono ou dissyllabiques, il signe et peut obéir à des instructions simples (Cody 2007; Buysse 2008; Bouquillon 2011; Filges 2011; Unique).

« Elle a un retard sévère de langage, mais la compréhension est avancée de 1 à 2 ans » - 7 ans.

« Bien qu'il ne parle pas, il a une bonne compréhension du langage verbal, tant que des phrases courtes sont utilisées. Il est très rapide pour ramasser des choses et il a souvent commencé une tâche avant que la phrase soit finie » - 14 ans.

« Aaron parle assez bien » - 15 ans.

« Quand elle était plus jeune, elle complétait son discours avec la langue des signes, mais elle ne l'utilise plus. Elle utilise des phrases de 3 à 5 mots et elle est douée pour faire valoir son point de vue » - 24 ans.

Comment une délétion 18q proximale peut-elle affecter le développement et la motricité de l'enfant ?

L'hypotonie, faible tonus musculaire, est également fréquente et elle a été observée chez plus de la moitié des patients décrits dans la littérature médicale. Cela peut entraîner un retard dans la réalisation des étapes motrices telles que s'asseoir seul, ramper et marcher. La preuve, dans les publications médicales et chez *Unique* où les enfants marchent seuls entre 18 mois et 4 ans et 9 mois, soit une moyenne d'environ 2 ans et

demi. Cependant, certains enfants conservent une démarche maladroite à l'âge adulte. Une prise en charge précoce avec de la kinésithérapie et de l'ergothérapie est importante (Bouquillon 2011; Filges 2011; Unique).

La motricité peut être difficile en raison des troubles du comportement qui affectent certains enfants ayant une délétion 18q proximale (voir le chapitre Comportement). Certains enfants souffrent d'hyperactivité et peuvent ressentir le besoin de courir partout. D'autres parents décrivent leurs enfants en difficulté à cause d'une mauvaise perception de la profondeur qui peut également conduire à des maladroises et à des difficultés à appréhender des surfaces inégales, telles que des escaliers (Unique).

« Il marche très maladroitement. En fait, il a tendance à courir partout, ce qui signifie qu'il est un danger constamment pour lui-même et les autres. Il n'a pas peur ou n'appréhende pas le danger, ce qui est une inquiétude permanente » - 14 ans.

« Il n'a pas de problème de motricité » - 15 ans.

Coordination oculomotrice et dextérité (motricité fine)

La motricité fine semble affecter les enfants porteurs d'une délétion 18q proximale, souvent attribuée à l'hypotonie qui est fréquente chez eux. Cela peut conduire à des retards chez les enfants pour être capable de manger tout seul, de s'habiller eux-mêmes (les zips et les boutons peuvent être particulièrement problématiques) et de tenir un crayon pour écrire ou dessiner. Des couverts adaptés, des tasses avec anse et des aliments coupés ont aidé beaucoup d'enfants. Plusieurs enfants ont de l'ergothérapie et obtiennent une bonne motricité fine et font la pince (Unique).

« Il est un mangeur très désordonné ! » - 14 ans.

« Il a eu un faible tonus musculaire jusqu'à l'âge d'un an, qui s'est ensuite amélioré. Il ne tient toujours pas bien un stylo » - 15 ans.

Apparence

En plus d'avoir une petite taille, les enfants avec une délétion 18q proximale ont parfois des traits du visage identiques. Leurs yeux peuvent être enfoncés avec des paupières tombantes (ptosis). Parfois, il y a un minime pli cutané au niveau du coin intérieur de l'œil (épicanthus). Ils peuvent avoir un front haut ou proéminent. Cependant, de nombreux enfants ne sont pas très différents des autres enfants et ils ressemblent beaucoup à leurs frères et sœurs ou à leurs parents (Unique).

Quels sont les problèmes médicaux ?

■ Absence de malformations majeures

En général, la délétion 18q proximale ne conduit pas à des malformations majeures à la naissance, les enfants et les adultes sont généralement en bonne santé.

■ Problèmes de vue

Le strabisme est fréquent, observé chez environ la moitié des patients porteurs d'une délétion 18q proximale. Le traitement du strabisme est plus efficace chez les jeunes enfants et consiste au port d'un patch sur l'œil en bonne santé pour encourager l'œil avec le strabisme à travailler plus ou à porter des lunettes pour corriger l'erreur de réfraction. En cas d'échec, une opération peut être réalisée pour réaligner les muscles qui tiennent l'œil en place.

Les autres problèmes de vue rapportés, sont les troubles de la vision de près, de loin et l'astigmatisme. Il est probable que ces problèmes ne se produisent pas plus fréquemment que dans la population générale. Bien que très peu d'adultes soient décrits

dans la littérature médicale, tous sauf un avaient une cataracte (opacification du cristallin) à la cinquantaine, laissant penser qu'il s'agit d'une conséquence tardive de la délétion 18q proximale. Encore une fois, ceci est une constatation également observée dans la population générale. Le traitement de la cataracte dépend de comment la vision est affectée. Les cataractes précoces peuvent être prises en charge en utilisant des lunettes avec de plus fortes corrections. Si la perte de vision est très sérieuse, les cataractes peuvent être traitées par une intervention chirurgicale pour remplacer le cristallin opaque par un cristallin artificiel (Tinkle 2003; Buysse 2008; Bouquillon 2011; Filges 2011; Unique).

■ Épilepsie

L'épilepsie est décrite dans les publications médicales chez presque 2/3 des personnes, mais rapportée seulement chez environ la moitié des membres d'Unique. L'épilepsie a tendance à débiter précocement dans l'enfance (environ à l'âge d'un an) et semble être facile à contrôler avec des médicaments. Certains enfants ont grandi sans être épileptique (Cody 2007; Feenstra 2007; Bouquillon 2011; Filges 2011; Unique).

« Elle a eu des convulsions fébriles à l'âge de 12 mois. Les crises suivantes ne pouvaient pas être contrôlées au début. Elle a eu un traitement anti-épileptique pendant 5 ans, après quoi, elle a cessé d'en avoir et cela sans réapparition de crises » - 24 ans.

■ Oreilles et audition

Bien que les problèmes d'audition ne semblent pas être une caractéristique fréquente des délétions 18q proximales, de nombreux enfants semblent souffrir fréquemment d'otites pouvant entraîner chez certains une perte auditive légère ou modérée, nécessitant la pose d'un aérateur trans-tympanique (un petit tube de ventilation). Ces derniers sont temporaires et les enfants grandissent sans otites. Cependant, le traitement temporaire de la perte auditive est particulièrement important chez ces enfants, en raison de leur retard de langage oral (Unique).

■ Anomalies génitales mineures

Bien que les anomalies congénitales majeures ne soient pas courantes chez les personnes avec une délétion 18q proximale, des anomalies génitales mineures sont souvent observées chez les nouveau-nés avec une anomalie chromosomique, particulièrement chez les garçons. Le problème le plus fréquent avec la délétion 18q proximale est la non-descente des testicules. Si un ou les deux testicules restent ainsi, une décision chirurgicale sera prise pour les faire descendre. L'hypospadias, où le méat (orifice) urétral habituellement situé à l'extrémité du gland, se trouve en dessous, a également été rapporté. Selon sa gravité, il peut ne pas nécessiter de traitement ou nécessiter une chirurgie corrective pour repositionner l'orifice (Cody 2007; Unique).

■ Cerveau

Certaines personnes avec une délétion 18q proximale ont des anomalies de la structure de leur cerveau, qui ne peuvent être détectées qu'avec une IRM (Imagerie par Résonance Magnétique). Par exemple, deux personnes avaient avec un corps calleux fin. Le corps calleux est un faisceau de nerfs qui connecte l'hémisphère droit à l'hémisphère gauche du cerveau. D'autres personnes ont été diagnostiquées avec un élargissement des ventricules latéraux, ce qui signifie que les espaces remplis de liquide dans le cerveau sont plus importants que prévu (Bouquillon 2011).

■ Palais

La fente labiale et la fente palatine ont été décrites comme très fréquentes chez les nouveau-nés avec une délétion 18q proximale. Parfois, le palais n'est pas correctement