



Pour tout soutien et contacts avec d'autres familles concernées :


### Valentin APAC

52, la Butte Eglantine, 95610 ERAGNY

Tel/Fax +33 (0) 1 30 37 90 97

contact@valentin-apac.org | www.valentin-apac.org

Association loi 1901 à but non lucratif, n° W953000999 enregistrée  
après de la sous-préfecture de Pontoise – France



### Rare Chromosome Disorder Support Group,

PO Box 2189, Caterham, Surrey CR3 5GN, UK

Tel/Fax: +44(0)1883 330766

info@rarechromo.org | www.rarechromo.org

Unique est une association à but non lucratif sans financement gouvernemental, existant seulement par les dons et allocations de bourses de recherche. Si vous souhaitez apporter votre soutien, même modeste, à nos travaux vous pouvez déposer vos dons sur notre site Web à l'adresse suivante :

[www.rarechromo.org/html/MakingADonation.asp](http://www.rarechromo.org/html/MakingADonation.asp)

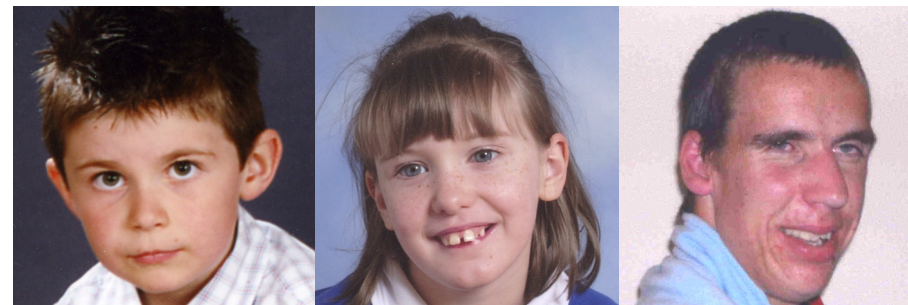
Aidez nous à vous aider !

Ce livret d'information ne se substitue pas à un conseil médical personnel. Les familles devraient consulter un clinicien spécialisé dans tous les domaines en relation avec ce diagnostic génétique, pour la prise en charge médico-sociale. À l'heure où nous publions, cette information recueillie par Unique est sans doute la meilleure disponible. Elle a été vérifiée dans sa version anglaise par le Dr David Ledbetter PhD, Département de génétique humaine, Université de Médecine d'Emory à Atlanta et par le conseiller médical en chef de Unique, le Professeur Maj Hulten, Professeur en génétique médicale à l'Université de Warwick, 2007. Révision 06/2009.

La version française réalisée par Valentin APAC a été vérifiée par Nathalie Adèle, Docteur en biologie, spécialisée en génétique humaine – GenoScreen – Lille - France. 2013.

Copyright © Unique 2007, 2009, 2013

# Duplications 15q



## Sources et références

L'information présentée dans ce livret est en partie extraite de la littérature médicale. Le nom du premier auteur et la date de publication sont donnés pour vous permettre de chercher les résumés et articles originaux sur internet dans PubMed (<http://www.ncbi.nlm.nih.gov/pubmed>). Si vous le voulez, vous pouvez obtenir ces articles ou ces résumés par Unique. Ce livret se réfère aussi à la base de données de Unique qui contient des informations régulièrement mises à jour sur le développement des enfants et des adultes. Lors de la révision du livret en 2009, Unique comptait 83 membres avec une duplication 15q, dont au moins 12 avaient une duplication 15q n'impliquant pas la région PWACR (voir page 3), ni un autre chromosome. En 2012, Valentin APAC comptait 28 familles avec une duplication 15q, dont 21 sans autre anomalie chromosomique associée.

## Duplications 15q

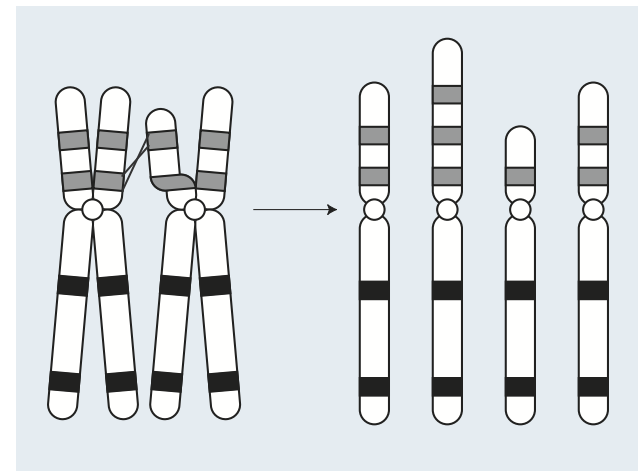
La duplication du chromosome 15 est une anomalie génétique rare dans laquelle il existe une copie supplémentaire d'une partie du matériel génétique constituant l'un de nos 46 chromosomes. On appelle également une duplication, « **trisomie partielle** ». Comme la plupart des anomalies chromosomiques, une trisomie partielle augmente le risque de malformations congénitales, de retard de développement et de troubles des apprentissages. Néanmoins, les problèmes susceptibles d'apparaître dépendent surtout du matériel génétique qui a été dupliqué.

Les chromosomes, situés dans le noyau des cellules de notre corps, sont les structures microscopiques qui contiennent l'information génétique. Ils vont par paires, l'un hérité de la mère et l'autre du père. Les biologistes les ont numérotés de 1 à 22 du plus grand au plus petit, sauf pour les chromosomes sexuels (deux X pour les filles, un X et un Y pour les garçons).

Chaque chromosome a un bras court (p) et un bras long (q). Dans les duplications du chromosome 15, le bras p peut être dupliqué sans conséquences néfastes ; c'est lorsque le matériel supplémentaire provient du bras q que surgissent les problèmes.

C'est en les colorant et en agrandissant leur image d'environ 1.000 fois, que vous pouvez voir au microscope que chaque chromosome est caractérisé par une série de bandes claires et sombres. Autrement dit, on peut identifier chaque chromosome grâce à la topographie de ses bandes. On peut voir ces bandes sur le diagramme de la page ci-contre. On numérote les bandes en partant de l'endroit où le bras long rejoint le bras court (**le centromère**) et en progressant vers les extrémités. Une bande avec un numéro faible comme q11 est située près du centromère ; la partie du bras qui est très proche du centromère est dite partie « **proximale** ». Une bande avec un numéro plus élevé tel que q26 est située plus près de l'extrémité du chromosome, dans la partie dite « **distale** ».

Votre généticien ou votre conseiller en génétique vous donnera plus de précision sur la quantité de matériel chromosomique qui a été dupliquée et dans quelle région cette duplication a eu lieu. On vous donnera très probablement le résultat du **caryotype** (l'image des chromosomes), montrant la localisation des points de cassure ou bien un compte-rendu d'analyse moléculaire telle que l'hybridation comparative du génome (CGH-array ou puce à ADN), connue aussi sous le nom de micro-array. En comparant le caryotype de votre enfant avec celui d'autres enfants, soit dans la littérature biomédicale, soit dans la base de données de Unique, on peut se faire une idée générale de ce à quoi on peut s'attendre dans le cas de la duplication observée. Mais il y a néanmoins toujours des différences, parfois importantes, entre votre enfant et les autres enfants présentant la même duplication. Il est très important que vous considériez votre enfant comme un individu unique et que vous ne fassiez pas des comparaisons directes avec les enfants ayant le même caryotype. N'oubliez pas que chacun d'entre nous est un individu unique.



L'un des processus par lequel une délétion et une duplication peuvent théoriquement survenir se déroule pendant la formation des spermatozoïdes et des ovocytes. À gauche, on voit 2 paires de chromosomes, chacun est divisé au niveau du centromère et est prêt à s'apparier et échanger ses segments. Les barres sombres présentent des séquences d'ADN similaires dans le chromosome, ce qui permet un appariement correct. Mais juste au-dessus du centromère, un appariement erroné est survenu. Quand les chromosomes se séparent (partie droite de l'image), l'erreur d'appariement a donné 2 chromosomes normaux et 2 anormaux, dont l'un a une délétion et l'autre a une duplication.

« Il a un très beau sourire, une nature avenante et placide. Il est très affectueux.

## Comment survient l'anomalie chromosomique ?

Les anomalies chromosomiques sont généralement transmises par les spermatozoïdes et les ovocytes. Ceci fait partie d'un processus naturel et, en tant que parents, vous ne pouvez rien faire pour prévenir ce qui allait se produire. Les enfants de toutes les régions du monde et de tous les milieux socioculturels ont des duplications 15q. Aucun facteur environnemental, alimentaire ou de mode de vie n'est connu dans l'état actuel de nos connaissances comme pouvant provoquer ces duplications. Ainsi, rien de ce que vous ayez pu faire avant ou pendant votre grossesse n'a causé la duplication et vous n'auriez rien pu faire pour l'éviter.

Une duplication 15q peut être la conséquence d'un réarrangement chromosomique d'un des parents, ou bien cela se produit par hasard alors que les chromosomes des parents sont normaux. Une analyse sanguine pour examiner les chromosomes parentaux permettra de savoir dans quel cas l'on se trouve.

Si l'examen révèle un réarrangement structural des chromosomes de l'un des parents, ce réarrangement est généralement équilibré, tout le matériel chromosomique est présent et le parent ne présente alors presque jamais de problèmes de santé ou de handicap.

Quand les chromosomes des parents sont normaux, la configuration chromosomique de l'enfant est appelée un réarrangement *de novo* (dn). Les duplications *de novo* 15q peuvent apparaître selon plusieurs processus. Le diagramme de la page ci-contre ne montre que l'un des processus théoriquement possibles d'apparition d'une duplication chromosomique.

## Cela peut-il se reproduire ?

Dans les cas où les chromosomes parentaux sont normaux, le risque qu'un autre enfant naisse avec une duplication 15q est peu probable. Si une analyse de sang montre que l'un des parents a un remaniement chromosomique en 15q, la possibilité d'avoir d'autres grossesses avec une anomalie chromosomique semblable ou éventuellement différente, est augmentée. Une fois que l'on connaît le remaniement chromosomique familial (par exemple une translocation), un examen peut être fait pour toute nouvelle grossesse, afin de savoir si les chromosomes du bébé sont atteints. D'autres membres de la famille devraient aussi être dépistés, au cas où ils seraient eux-aussi porteurs de ce remaniement équilibré.

Il arrive que l'on trouve chez un parent 2 types de cellules, l'un avec des chromosomes normaux, et l'autre avec le même réarrangement que chez l'enfant. Ce phénomène est connu sous le nom de mosaïque et le parent est bien moins affecté que l'enfant.

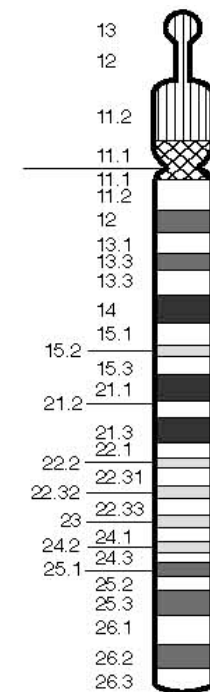
Un généticien ou un conseiller en génétique peut vous guider dans vos choix de diagnostics pour votre famille.

## Duplications 15q11q13

La duplication la plus commune de la partie proximale 15q concerne la région 15q11q13 y incluant un fragment qui a reçu un nom spécifique – PWACR – c'est à-dire « région critique de Prader-Willi et Angelman (Prader-Willi and Angelman Critical Region). Le nom de PWACR lui a été donné car le fait d'en perdre une copie (comme chez les individus ayant une délétion de cette région 15q) engendre un syndrome de Prader-Willi ou un syndrome d'Angelman. Les conséquences de cette duplication fréquente sont décrites dans une notice de Unique sur l'idic 15. Les duplications décrites dans ce livret peuvent inclure cette région, mais avec alors des régions plus étendues.

## Duplications proximales 15q : depuis l'extrémité du bras court jusqu'à la région 15q21/22

Plus de 18 individus ont été décrits avec une duplication pure dans cette région, sans que d'autres chromosomes soient impliqués : au moins 13 individus sont décrits dans la littérature et 6 dans la base de Unique (Akahoshi 2001; Schroer 1998; Elcioglu 1997; Herweijer 1988; Veenema 1984; Herr 1983; Anneren 1982; Power 1977; Cohen 1975; Unique). Le fait que ce nombre soit faible signifie que les grandes duplications proximales s'étendant au-delà de 15q11q13 sont probablement très rares. Certaines des duplications incluent le bras court (p), mais ceci ne devrait pas faire de différences. La plupart des individus décrits présentent des points de cassure légèrement différents les uns des autres et certaines des duplications semblent réellement uniques. 2 cas de la littérature médicale présentent des points de cassure situés plus bas sur le bras long en 15q15q24 (Han 1999) et 15q22q24 (Dhaliwal 1990).



*La ligne rouge indique approximativement la région de la duplication. Les pages avec une barre rouge près du numéro de page, concernent les duplications proximales 15q.*

## Caractéristiques les plus fréquentes d'une duplication proximale 15q

- Retard de développement et d'apprentissage d'importance variable ;
- Épilepsie chez environ la moitié des enfants et des adultes ;
- Présence d'une fente labio-palatine ou d'un palais ogival ;
- Strabisme ;
- Légères dysmorphies des mains, des pieds, des organes génitaux et du visage ;
- Une déviation de la colonne vertébrale peut éventuellement se développer pendant l'enfance.

## À la naissance



Enfant de 8 semaines

La naissance se fait généralement à terme après une grossesse sans incident. Le poids de naissance est normal (de 2,67 kg à 3,7 kg). L'Apgar est élevé, entre 8 et 10 (l'Apgar est une évaluation, sur une échelle de 0 à 10, de la vitalité du nouveau-né à la naissance). Dans 2 cas, les mères ont noté moins de mouvements fœtaux que dans leurs précédentes grossesses et les 2 bébés étaient anormalement hypotoniques à la naissance (faible tonus musculaire). 2 autres bébés présentaient des problèmes respiratoires à la naissance et ont nécessité un apport d'oxygène pendant la période néonatale.

### Mains et pieds

Diverses anomalies des mains et des pieds sont assez fréquentes chez les enfants présentant des anomalies chromosomiques. Chez les enfants ayant une duplication 15q, ces anomalies n'ont généralement que des conséquences esthétiques. Parmi les caractéristiques inhabituelles, notons des

mains de taille importante, les 5<sup>èmes</sup> doigts courts ou incurvés, des doigts longs, crochus ou courbés, des ongles courts ou incarnés à un ou plusieurs doigts, des orteils palmés ou des orteils qui se chevauchent, des mains et des pieds longs et étroits avec de gros orteils proéminents. Un garçon avait de gros orteils proéminents et se chevauchants, mais droits. Une fille qui était particulièrement atteinte, avait des pieds recourbés comme les bascules d'un rocking chair et les phalanges du 2<sup>ème</sup> orteil étaient anormalement courtes.

### Colonne vertébrale

Chez la plupart des bébés, la colonne vertébrale est normale, mais 2 bébés qui présentaient une duplication d'un fragment allant de l'extrémité du bras court à 15q22 avaient une fossette (ou trou) à la base de la colonne vertébrale. La fossette sacro-coccygienne (creux ou trou dans la peau en regard du sacrum juste au-dessus de la raie des fesses), peu profonde, peut laisser voir la base de la colonne vertébrale. Les matières fécales peuvent s'accumuler à cet endroit tant que l'enfant n'est pas propre ; il est donc capital de protéger cet endroit et de veiller à sa propreté. Une fossette sacro-coccygienne peut aussi être profonde jusqu'à rejoindre le canal de la colonne vertébrale ou le colon. S'il existe un risque qu'il en soit ainsi, le médecin demandera une visualisation de la colonne vertébrale de votre bébé par échographie ou IRM (imagerie par résonance magnétique).

Des anomalies mineures des organes génitaux et de la région postérieure sont souvent observées chez les bébés présentant des anomalies chromosomiques, surtout chez les garçons. Dans un groupe de 9 bébés, 4 bébés avaient des testicules non descendus (ce qui a nécessité une surveillance ou une intervention chirurgicale plus tard), un scrotum anormalement petit et un pénis petit ou courbé. Chez la plupart des filles, la région génitale est normale, mais chez l'une d'elles, l'anus était anormalement déplacé vers l'avant. Dans ce cas, il convient d'être attentif à l'hygiène lorsque l'on change les couches, afin de prévenir les infections du canal urinaire.

## Développement

Le jeune enfant a présenté un retard de développement, il a marché à 28 mois et il se déplace en faisant des pas amples. A 5 ans, sa coordination est faible et il n'est pas encore propre, mais il peut s'habiller en partie seul. Il a un trouble sévère de l'apprentissage, bien qu'il soit bon à l'ordinateur et qu'il sache très bien manipuler la souris. Il comprend le langage oral beaucoup mieux qu'il ne parle, mais il compense la pauvreté de son vocabulaire par des gestes, des signes et des pictogrammes, ainsi qu'avec des intonations. Il est anxieux et très timide. Par contre, les difficultés d'apprentissage de sa tante sont décrites comme modérées.

En revanche, on n'a pas soupçonné l'existence d'une anomalie chromosomique ni chez le frère aîné, ni chez la sœur jusqu'à un âge adulte avancé. Tous deux suivaient en école normale et leur niveau de réussite était moyen ou inférieur à la moyenne de l'ensemble des élèves. Le niveau était faible en mathématiques avec des notes récompensant plus leurs efforts que leur réussite. Les notes étaient plus élevées dans les évaluations continues qu'aux examens. Tous deux quittèrent l'école à 16 ans et depuis, la sœur a toujours travaillé comme assistante dans un bureau ; le frère a travaillé à 14 ans comme jardinier dans une université. Ils vivent indépendants sans leurs parents et la sœur a acheté son propre appartement.

Le frère a un caractère facile et sociable. Il aime le contact, aider les autres et la musique. Sa sœur avait des difficultés dans ses relations avec les autres enfants depuis l'âge du primaire, elle a présenté des traits autistiques et elle a été traitée pour des troubles obsessionnels compulsifs et une dépression ponctuelle. A l'âge adulte, elle a commencé à avoir des vertiges intermittents, mais récurrents. Elle est régulièrement suivie par un psychiatre, mais elle travaille correctement et elle mène une vie sociale normale et structurée, malgré sa tendance à l'isolement social.

Le frère et la sœur se déplacent normalement, bien que la sœur présente une démarche atypique liée à ses pieds plats et ses jambes raides. C'est la conséquence à long terme d'une position congénitale anormale de ses pieds (pied-bot) qui avait été traitée par plâtrage. Le frère et la sœur ont des difficultés mineures de coordination, par exemple pour fermer une fermeture éclair ou pour changer une ampoule électrique. Le frère estime que ses réactions sont trop lentes pour apprendre à conduire. A l'âge adulte, il a développé un tremblement de la main droite.

### Santé

Le frère et la sœur n'ont ni l'un, ni l'autre, de problème majeur de santé, ils n'ont pas de difficulté d'audition ou de vision. La sœur est née avec un strabisme de l'œil droit, qui fut finalement corrigé à l'âge de 9 ans par une opération en 2 étapes. Le frère avait une fossette sacro-coccygienne à la naissance.

Le jeune enfant a également une bonne santé à l'âge de 5 ans. Cependant, il n'a qu'un rein et il est suivi régulièrement en raison d'un type de cancer du rein appelé tumeur de Wilms (néphroblastome). Il a développé une tumeur des os (ostéochondrome) qui a été retirée avec succès. Il a également eu une hernie qui a été soignée ; il a un nystagmus (mouvement incontrôlé de l'œil), un strabisme et il porte des lunettes pour voir de près. Il a porté des yoyos (tube d'aération de l'oreille moyenne) pour évacuer les sécrétions de l'oreille moyenne, mais il n'a pas de perte auditive provenant d'un autre problème. Ses dents adultes sont apparues précocement vers 4 ans. Sa tante a des reins en forme de fer à cheval (au lieu d'être complètement séparés, les 2 reins sont réunis au niveau inférieur, formant un U comme un fer à cheval). Elle a aussi un déficit auditif permanent.

**Quand le point de cassure se situe en 15q25 ou 15q26** et qu'il y a une duplication de l'extrémité du chromosome, on observe que la taille des bébés à la naissance est anormalement grande, avec une très grosse tête et, dans certain cas, une fusion précoce d'une ou plusieurs des sutures entre les os du crâne (crâniosténose). Le gène à l'origine de la crâniosténose est encore inconnu. Les nouveau-nés mesurent de 49 à 59 cm de long à la naissance et pèsent de 3,3 à 5 Kg. Alors que la croissance se ralentit chez certains enfants, d'autres adultes restent grands avec une taille allant de 1,78 à 2,1 mètres. L'excès de croissance observé chez certains enfants est attribué à la duplication ou à l'inactivation du gène IGF1R situé en 15q26.3.

On observe parfois une déviation de la colonne vertébrale, ainsi qu'une malformation de la cage thoracique et bien que la majorité des enfants naissent avec un cœur normal et en bonne santé, environ 30 % ont une maladie cardiaque et un pourcentage plus faible présente une malformation rénale.

Beaucoup d'enfants ont des doigts longs, fins et parfois coniques, parfois recourbés ; la plupart présente un visage long, triangulaire, avec des yeux obliques vers le bas et des oreilles de forme atypique implantées assez bas sur le côté de la tête. On a récemment suggéré qu'une duplication 15q25.2 pourrait faire partie des facteurs de l'autisme (Tatton Brown 2006; Bonati 2005; Faivre 2002; Zollino 1999).

### Quand il y a une duplication interstitielle entre 15q24 et 15q26.3

Les individus diffèrent les uns des autres, mais les traits communs comprennent des paupières tombantes (ptosis), un retard de développement et une petite taille (Roggenbuck 2004).

On trouvera ci-dessous une brève description de 3 membres de Unique et un parent de l'un d'entre eux, décrite dans la littérature médicale, qui a une duplication isolée 15q avec un point de cassure en 15q26.1.

### Trois adultes et un enfant porteurs d'une duplication isolée 15q26.1

La duplication isolée de l'extrémité du chromosome 15q semble extrêmement rare. La base de données de Unique contient 3 personnes ainsi affectées appartenant à 2 familles, un frère et une sœur âgés d'environ 30 et 40 ans et un jeune enfant d'âge pré-scolaire ainsi qu'un autre adulte, la tante de l'enfant, qui a été décrite dans la littérature médicale (Tatton Brown 2006; Unique).

### Croissance

L'enfant a une grosse tête et une très grande taille pour son âge, se situant à + 0,4 % au dessus des courbes de la population. A 5 ans, il portait des vêtements de taille 9/10 ans. Les 3 adultes sont aussi de grande taille, mais la croissance de la sœur et du frère a été différente. Alors que 95 % des bébés naissent avec une taille comprise entre 46 et 56 cm, la fille était très grande à la naissance (61 cm), alors que son frère avait une taille moyenne. La fille a une taille adulte de 1,78 m alors que son frère, qui a eu une poussée importante de croissance à l'adolescence, a atteint 1,90 m à l'âge adulte. Leur poids est aussi différent : la fille pesait 3,345 kg à la naissance et 76 kg à l'âge adulte, ce qui lui donne un indice de masse corporelle classique de 24. Son frère en revanche, étant plus petit, mais plus gros à la naissance, 3,713 kg, est devenu un adulte très mince.

### Apparence



Beaucoup d'enfants ayant une duplication proximale 15q, peuvent n'avoir aucun signe sur le visage traduisant les anomalies internes. Le médecin peut remarquer ce qu'on appelle des « traits dysmorphiques » qui peuvent ou non avoir été repérés par les parents. La plupart de ces traits sont peu importants pour l'enfant, mais ils peuvent aider le médecin à faire le bon diagnostic. Il n'existe pas de signes dysmorphiques caractéristiques du visage, mais ceux que l'on rencontre le plus souvent sont l'orientation oblique des

yeux vers le bas, la petitesse du menton et de la mâchoire inférieure, des petits plis de peau au coin intérieur des yeux, la forme ou la position inhabituelle des oreilles, l'écartement important des yeux et un cou court. La blondeur ou la couleur foncée des cheveux du bébé ou de l'enfant, la couleur claire ou foncée des yeux et celle de la peau peuvent être inattendues compte-tenu du reste de la famille de l'enfant. On pense que ce phénomène est lié à la présence d'une copie supplémentaire d'un gène particulier (le gène P, situé sur le chromosome 15 en 15q11.2q13, proche de l'extrémité distale de PWACR), qui joue un rôle dans la pigmentation.

### Alimentation

Bien que 2 bébés ont pu être nourris au sein et ont pris du poids régulièrement sans difficulté, qu'un autre bébé a également été nourri au sein après des difficultés précoces en période néonatale, on peut s'attendre à rencontrer des difficultés dans l'alimentation. Les bébés peuvent être incapables de téter efficacement ou de coordonner succion et déglutition. Normalement, il s'agit d'une difficulté modérée et passagère, mais certains bébés peuvent avoir besoin à long terme de l'aide d'une sonde nasogastrique pour s'alimenter. Le reflux gastro-œsophagien (RGO), où le contenu de l'estomac remonte dans le conduit alimentaire (l'œsophage), est très fréquent chez les bébés avec une anomalie chromosomique. On l'a observé chez au moins un bébé de ce groupe. Le risque du reflux est que le bébé inhale la nourriture et développe une infection pulmonaire connue sous le nom de « pneumonie d'aspiration ». On peut éviter le reflux en mettant le bébé en position semi-assise pendant et après les repas, en le faisant dormir dans une chaise spécifiquement adaptée plutôt que dans un lit, en surélevant la tête de lit du berceau, et si nécessaire, grâce à la prescription de médicaments qui aident à garder la nourriture dans l'estomac et combattent l'acidité. Quand les problèmes persistent, il existe une intervention chirurgicale nommée fundoplication, qui améliore le fonctionnement du clapet situé entre l'œsophage et l'estomac. Dans les cas où les problèmes d'alimentation et de reflux persistent, un tube de gastrostomie percutanée endoscopique – appelé PEG – peut être inséré pour que l'alimentation puisse passer directement dans l'estomac jusqu'à ce que le bébé soit suffisamment mature pour tolérer une alimentation par la bouche. Certains bébés s'alimentent bien, mais ne grossissent pas. On leur donne généralement des aliments supplémentaires ou enrichis en calories. 2 familles de Unique ont rapporté des diarrhées persistantes et, dans un cas, il est possible qu'il y ait eu une malabsorption.

## Croissance

Les enfants, adolescents et adultes ayant une duplication 15q peuvent être très petits, petits, moyens ou grands. La morphologie du corps est d'habitude fine ou très fine.

## Problèmes médicaux

### ■ Épilepsie

Environ la moitié des enfants avec une duplication proximale 15q ont eu des crises d'épilepsie. Elles ont débuté entre les 1ers mois de vie et l'âge de 15 ans, mais on ne sait pas encore si les crises peuvent aussi se développer à l'âge adulte. L'IRM de la tête et du cerveau n'a révélé aucune anomalie, mais l'électro-encéphalogramme (EEG) a d'habitude confirmé l'existence d'une activité cérébrale anormale. Chez certains enfants, les crises sont difficiles à maîtriser et au moins un enfant a eu des stimulations du nerf vague (SNV). Dans la SNV, un appareil alimenté par batterie, semblable à un « pace-maker », est implanté sous la peau et produit de faibles stimulations électriques du cerveau par l'intermédiaire du nerf vague. Cette thérapie peut réduire la sévérité et la fréquence des crises chez certains patients. Cependant, cette thérapie par SNV chez les patients date surtout de ces dernières années chez le jeune enfant et on manque de recul pour évaluer son efficacité. La disparition des crises d'épilepsie peut prendre plusieurs mois, parfois un an, et on ne peut donc pas exclure l'idée que l'épilepsie s'améliore spontanément.

### ■ Déviation de la colonne vertébrale

Une déformation notable ne s'est développée que chez une minorité d'enfants. Un adulte avec une duplication inversée 15q13.3q21.3 a développé une cyphose, une courbure excessive de la colonne vertébrale vers l'extérieure (convexité) dans la partie supérieure du dos. La prise en charge des déviations de la colonne vertébrale dépend de chaque individu et peut comporter un suivi, de la kinésithérapie, des exercices, un appareillage, ou éventuellement une intervention chirurgicale.

### ■ Autres problèmes médicaux

La plupart des enfants avec une duplication proximale 15q ont une bonne santé. Cependant, les familles ont rapporté des difficultés à enrayer les infections, classiques dans l'enfance, des voies respiratoires supérieures avec une perte de poids pendant la maladie. Un enfant avec une duplication 15q11q15 a un diagnostic de déficit immunitaire combiné. Les bébés avec une duplication 15q plus distale sont des enfants ayant un risque d'anomalies cardiaques congénitales. Dans ce groupe, tous les bébés sont nés avec un cœur normal sauf 2 bébés qui avaient une duplication qui s'étendait jusqu'à 15q24. L'un d'eux a une maladie cardiaque non spécifique, tandis que l'autre a un foramen ovale perméable (FOP). Le foramen ovale est un orifice entre les cavités supérieures (les oreillettes) qui normalement se referme très vite après la naissance mais qui, dans ce cas présent, ne s'est pas fermé. Quand ce passage reste ouvert, du sang passe de la partie gauche à la partie droite du cœur.

## Évolution


L'évolution de chaque enfant dépend surtout des problèmes cliniques qu'il présente, plutôt que de son caryotype particulier. Mises à part les infections mentionnées ci-dessus, les enfants avec une duplication 15q sont généralement en bonne santé et la personne la plus âgée connue avec cette duplication chromosomique a 46 ans.

## Duplications distales 15q

La littérature médicale a publié de nombreuses observations d'enfants et d'adultes ayant une duplication d'une partie de cette région et en a tiré des généralités sur ses conséquences. Cependant, on a trouvé très peu d'individus avec une duplication isolée. Les points de cassure varient et, alors que des individus ont une duplication interstitielle (avec 2 points de cassures), d'autres ont une duplication de l'extrémité du chromosome. Ceci signifie que les généralités ci-après sur les conséquences des duplications distales 15q doivent être considérées avec précaution.

On considère les conséquences décrites ci-dessous comme des conséquences

caractéristiques. En fait, les individus varient et une caractéristique dans cette liste ne signifie pas que votre enfant en sera affecté.



*Le trait vert indique approximativement la région des duplications distales.*

*Les pages avec un trait vert près du numéro de page concernent les duplications distales 15q.*

**Quand le point de cassure se situe entre 15q15 et 15q24** et qu'il y a une duplication de l'extrémité du chromosome, les caractéristiques associées les plus fréquentes sont un certain degré de retard de développement et des difficultés d'apprentissage ; des doigts et des orteils atypiques ; une cage thoracique de forme inhabituelle et en général, des malformations mineures des organes génitaux. 2/3 à 3/4 des bébés avaient une taille et un poids normaux à la naissance, mais leur croissance ayant été lente, leur taille adulte est en général petite. Des anomalies cardiaques peuvent être associées et la tête peut être petite. Plus de la moitié des enfants ont également présenté une déviation de la colonne vertébrale, ainsi qu'un faible tonus musculaire, de telle sorte qu'on a l'impression qu'ils sont mous quand on les tient. La moitié environ a une épilepsie et la plupart ont des anomalies faciales très subtiles comme un menton pointu, un nez proéminent, un visage asymétrique, des oreilles atypiques et une orientation oblique des yeux vers le bas (Favre 2002; Zollino 1999; Chandler 1997).

de compagnie, les chats et les chiens ; certains programmes de TV pour enfants ; être au bord de la mer - *duplication 15q13q15.*

11 ans – C'est un enfant très affectueux qui a apporté tant de joie dans notre vie. Je crois, de plus, que c'est un enfant très heureux - *duplication 15q11.2q14.*

Adulte – Il est en général très heureux et placide, mais il peut manifester de la frustration quand les gens ne le comprennent pas. Il n'a pas de signes d'autisme - *duplication 15q13.3q21.3.*

## Sommeil

D'après les données de Unique, de nombreux enfants ont des difficultés de sommeil. Les familles trouvent que les programmes d'éducation du sommeil et les règles du coucher et du lever, fermes et rassurantes, sont des aides réelles ainsi que la mélatonine, bien que les preuves en faveur de l'efficacité de ce médicament restent controversées.

## Thérapies

Les familles rapportent avoir tiré bénéfice, en plus de la kinésithérapie, de l'ergothérapie et de l'orthophonie, des approches thérapeutiques suivantes :

- Équitation pour les enfants handicapés à partir de 4 ans pour améliorer l'équilibre, renforcer les articulations et améliorer le langage.
- Thérapie crânio-sacrée (ostéopathie), à partir de l'âge de 2 ans pour améliorer la mobilité.
- Thérapie Bobath pour améliorer la motricité globale. La thérapie Bobath utilise une approche holistique pour donner à l'enfant l'expérience d'une mobilité normale, en leur permettant de répondre activement à des manipulations spécifiques.
- Thérapie Vojta pour stimuler la mobilité et le mouvement ; cette thérapie avait été développée à l'origine pour les enfants présentant une paralysie cérébrale.

## Grandir et être autonome

Les enfants ont tendance à présenter un retard dans l'acquisition des soins personnels et auront en général toujours besoin d'aide et d'encadrement. C'est également tardivement qu'on leur a appris à être propre, bien qu'il existe beaucoup de variabilité dans cet apprentissage, allant de 3 ans à 13 ans. Ceci suggère que les enfants auront besoin d'un encadrement continu toute leur vie. En ce qui concerne la puberté, celle-ci est variable avec un garçon ayant une puberté précoce à 10 ans, une fille à l'âge classique de 12 ans et d'autres jeunes adolescents ayant des retards de puberté.

A 25 ans, il vit avec sa famille, mais il fréquente des centres de jour. Il a une vie sociale active, il aime participer aux jeux paralympiques et discuter, faire de la bicyclette et des achats, fréquenter le club local pour les personnes ayant des besoins particuliers et les spectacles de danse. Ses meilleurs amis sont sa famille et les personnes qu'il fréquente dans les centres de jour et les clubs.

## Vue

Les enfants ont généralement des yeux normaux du point de vue structurel, mais une minorité ont un strabisme (ils louchent) qui doit être traité par des exercices, en cachant l'œil qui ne dévie pas, des lunettes ou une intervention chirurgicale. Cependant, chez une fille avec une duplication allant de l'extrémité du bras court à 15q22, on a découvert des opacifications progressives du cristallin (cataractes) et des anomalies à l'arrière de l'œil qui la rendaient ainsi aveugle. Dans les commentaires des familles, on trouve également les informations suivantes :

« On l'a fait examiner par un orthoptiste à cause de la position anormale de sa tête : elle se tient immobile, la tête tournée d'un côté, regardant avec les yeux dans les coins. Aucun problème n'a été trouvé – 11 ans.

« Il a une vision de l'œil droit déficitaire et un strabisme convergent droit modéré, mais il s'en tire bien – adulte.

## Audition

Il est important de contrôler l'audition d'un enfant qu'il ait ou non une anomalie chromosomique. Dans ce groupe, la plupart des enfants semblent avoir une bonne audition, bien que l'absence de réponse puisse, à première vue, être interprétée comme un signe de déficit auditif. Un tel déficit a été décrit chez un ou deux individus.

## Dentition

De nombreuses raisons expliquent la présence fréquente de problèmes dentaires chez les enfants avec des anomalies chromosomiques. Le développement des structures faciales peut être anormal, ce qui affecte le développement des dents ; l'exercice de la mastication étant lié à l'histoire alimentaire, le développement dentaire peut s'en trouver affecté. Certains enfants ne tolèrent ni la brosse à dents, ni les soins dentaires. D'après les données des familles de Unique, il est rapporté que les dents de lait comme les dents définitives peuvent apparaître très précocement aussi bien que très tardivement ; il arrive qu'il faille enlever les dents de lait sous anesthésie générale.

« Il a perdu ses dents de devant à 2 ans, parce qu'il tombait toujours dessus.

« Il a fait ses dents précocement, les dents du bas sont arrivées à 3 mois et demi, celles du haut à 4 mois et demi. A l'âge adulte, on peut observer des dents de lait et certaines dents définitives n'apparaissent pas. Une dent est divisée en deux, avec une racine commune.

## Position assise et mouvements : le développement moteur global

Les bébés et les enfants avec une duplication proximale 15q ont généralement un retard d'apparition des étapes du développement postural et du mouvement, bien qu'il existe une grande variabilité. Un retard pour se retourner sur le dos ou sur le ventre et dans l'acquisition de la position assise sans appui, constitue souvent le premier signe d'alerte. La plupart des enfants se développent plus lentement que la normale, mais ils finissent par marcher, courir, monter les escaliers, faire de la bicyclette et nager, quoique ceci ne soit pas réalisable par tous les enfants. Dans les rapports, on note que les enfants ont acquis la position assise sans appui entre l'âge de 6 mois et 2 ans ; ils ont commencé à se déplacer entre 14 et 24 mois, à marcher entre 18 mois et 3 ans et demi. Au début, la manière de marcher peut être étrange ou instable, en partie parce que les articulations des hanches et des jambes sont lâches ou anormalement raides ; certains enfants portent des bottines pour maintenir la cheville. L'hypotonie musculaire (faible tonus des muscles), explique en partie le retard de mobilité dans la mesure où les articulations fléchissent facilement et où

l'enfant a d'autant plus de difficultés à se tenir qu'il est mou. L'hypotonie est variable, mais la majorité des bébés et des enfants en ont été affectés.

Voici les commentaires des familles sur la mobilité de leur enfant :

« Il s'agit probablement d'un syndrome d'hyper laxité articulaire, dans la mesure où elle peut prendre des positions très insolites - *duplication 15q11.2q14*.

« Il se déplace sans problème et il est toujours très prudent, mais il est lent et très maladroit - *duplication 15q13.3q21.3*.

## Habilité manuelle : motricité fine et coordination

Les coordinations visuo-manuelles, telles que celles mises en jeu pour tenir un biberon ou manipuler de petits jouets, peuvent ne pas se développer au même rythme que celles de la motricité globale. En général, on note un retard, bien que variable, pour la motricité fine et se servir des mains. Ce retard indique qu'il est absolument indispensable d'intervenir avec de l'ergothérapie pour stimuler l'utilisation des mains.

Quelques extraits sur ce que des enfants réussissent à faire à différents âges :

6 ans – Il peut tenir sa brosse à dent, mais ne peut pas encore se brosser les dents correctement ; il peut s'habiller, mais ne peut pas mettre ses chaussettes ; il peut allumer et éteindre un ordinateur, changer de jeu et de DVD, mais il se sent plus à l'aise si un adulte se tient à ses côtés. Il peut manger avec une fourchette, mais il préfère utiliser ses doigts ; il tient bien un feutre, une tasse, un verre ; il ne peut pas couper ses aliments - *duplication 15q11q14*.

9 ans – Il a besoin d'aide pour se brosser les dents ; il a parfois besoin d'aide pour mettre sa veste et ses chaussures ; il a besoin d'aide pour se laver les cheveux et les brosser - *duplication 15q13q15*.

11 ans – Il peut tenir une cuillère mais généralement à pleine main, la main entière entourant le manche. Il peut tenir une tasse, mais la laisse souvent tomber - *duplication 15q11.2q14*.

14 ans – Il présente des difficultés particulières dans la coordination de tâches motrices fines telles que l'écriture, ou de tâches oro-motrices comme la production de paroles. Son écriture est très maladroite (dyspraxie) - *duplication 15q13.3q21.3*.

## Langage et communication

Il faut s'attendre à un retard de parole et de langage et, bien que l'importance du retard soit variable et reflète partiellement le niveau des capacités cognitives, certains enfants présentent un retard très important et d'autres n'acquiescent jamais le langage. Dans certains cas, on pense que l'apraxie oro-motrice gêne la capacité de l'enfant à produire les sons du langage. D'après les données d'au moins une famille, on estime que l'apparition d'une épilepsie peut avoir un effet catastrophique sur le développement de la parole et du langage, dans la mesure où les acquis précédents les premières crises ont été ensuite perdus. Il semble, en général, que la compréhension du langage par les enfants soit meilleure que leur expression ; au moins un enfant avait une bonne compréhension, mais une expression langagière limitée dans les 2 langues parlées à la maison. Les enfants connus de Unique montrent un niveau de parole et de langage bien meilleur que celui des cas décrits dans la littérature médicale. Avant l'émergence de la parole, les enfants communiquent par gestes, vocalisations et, dans certains cas, en langue des signes. Les données montrent une apparition des premiers mots entre l'âge de 2 et 4 ans ; mais chez certains enfants, l'apparition des premiers mots est plus tardive. Certains enfants apprennent mieux en chantant et, en général, ils trouvent plus facile d'apprendre des mots

qu'une syllabe. Les progrès en vocabulaire sont en général lents et il faut parfois des années, pour qu'apparaissent ou soient utilisées fréquemment des phrases de 2 mots.

## Apprentissages

On peut s'attendre à ce qu'un enfant avec une duplication proximale 15q présente des difficultés ou des déficits d'apprentissage et il est très probable que ces difficultés varient d'un degré moyen à sévère. Les données de la littérature médicale suggèrent que le QI se situe entre 25 à 50, certains enfants apprenant à lire et écrire au cours des dernières années du primaire ; mais les données de Unique ont des exemples montrant une variabilité individuelle avec la présence de points forts chez ces enfants. Les difficultés spécifiques de la motricité fine peut rendre particulièrement ardu le contrôle manuel de l'écriture.

6 ans – L'utilisation de l'ordinateur est son point fort ; il est extrêmement adroit dans la manipulation de la souris et pour trouver la logique du jeu ; il essaye jusqu'à ce qu'il réussisse. Il a commencé à jouer avec des jeux sur ordinateur à l'âge de 4 ans et demi et il adore ! Il a une très bonne mémoire et une grande patience avec les jeux d'ordinateur et les jouets, sauf quand il ne veut pas être patient. Il est bon dans les tâches visuelles ; mais il ne sait pas encore lire. Il adore peindre et dessiner ; il peut dessiner depuis l'âge de 2 ans ; il peut tracer des traits droits et des cercles - *duplication 15q11q14*.

9 ans – Il connaît toutes ses lettres et il adore compter. Il a une très bonne mémoire et une bonne compréhension du langage - *duplication 15q13q15*.

11 ans – Elle peut se souvenir des paroles d'une chanson et de la musique, mais par exemple, elle ne se souvient ni d'où elle habite, ni de son âge. Elle ne sait pas lire, mais elle tient un crayon et elle trace des lignes avec de l'aide. Elle a un problème pour traiter des informations sensorielles et des difficultés à distinguer des informations tactiles et des informations auditives, ainsi que des soucis pour se concentrer dans un environnement bruyant ; elle est perturbée par les bruits importants - *duplication 15q11.2q14*.

A l'âge adulte – Il lit des livres qu'on a fabriqués pour lui, les panneaux publicitaires, les notices, les encadrés dans les journaux et il écrit des phrases courtes - *duplication 15q13.3q21.3*.

## Comportement

Les données montrent que dans la petite enfance, les enfants sont tranquilles et passifs. On ne sait pas encore si des comportements caractéristiques apparaissent au cours de l'enfance, mais quelques rapports mentionnent la présence de traits et de comportements que l'on rencontre aussi dans l'autisme. Chez certains enfants, le niveau d'activité est élevé et le champ attentionnel réduit. De nombreux enfants aiment la musique et le chant. On observe de façon caractéristique un seuil de douleur élevé. Un enfant a présenté des épisodes d'anxiété, en particulier dans des lieux nouveaux pour lui. Plusieurs enfants sont décrits comme chaleureux et affectueux.

6 ans – Il est extrêmement affectueux et attentif aux autres. C'est un enfant tranquille et calme quand il est dans son environnement sécurisé. Il aime les contacts avec les adultes, jouer avec son ordinateur, regarder des bandes dessinées, écouter de la musique et il s'occupe très bien des animaux - *duplication 15q11q14*.

9 ans – Il est très chaleureux et affectueux – et sensible ! Il aime faire des baisers. Il est mignon. Il aime les poésies et il s'en souvient. Il aime chanter, il aime les animaux