

Información de la Red de Apoyo



Understanding Chromosome & Gene Disorders

Rare Chromosome Disorder Support Group

The Stables, Station Road West, Oxted, Surrey RH8 9EE, United Kingdom

Tel: +44(0)1883 723356

info@rarechromo.org | www.rarechromo.org

Únete a UniqUe para contactos con las familias, información y apoyo.

UniqUe es una organización benéfica sin financiamiento gubernamental, que existe completamente en donaciones y subvenciones. Si puede, por favor haga una donación a través de nuestro sitio web en

www.rarechromo.org ¡Por favor ayúdanos a ayudarte!

Facebook

Tetrasomía 9p

www.facebook.com/groups/230460943817836

Tetrasomía 9p & 9q

www.facebook.com/groups/Tetrasomy9p

Habla por ti mismo FB group

www.facebook.com/groups/273873326092019/
& www.speakforyourself.org/

UniqUe menciona otras webs para ayudar a familias que estén buscando información. Esto no implica que respaldemos su contenido o tengamos alguna responsabilidad sobre ello.

Esta guía de información no sustituye el asesoramiento médico personal. Las familias deben consultar a un médico médicamente calificado en todos los asuntos relacionados con el diagnóstico genético, el manejo y la salud. La información sobre los cambios genéticos es un campo muy rápido y si bien se cree que la información en esta guía es la mejor disponible en el momento de la publicación, algunos hechos pueden cambiar más adelante. UniqUe hace todo lo posible para mantenerse al tanto de los cambios de información y para revisar sus guías publicadas según sea necesario. Esta guía fue compilada por UniqUe y revisada por el profesor Fionnuala McAuliffe, University College Dublin and National Maternity Hospital, Republic of Ireland y por el consejero médico jefe de UniqUe, Professor Maj Hultén BSc PhD MD FRCPath, Profesor de Genética Reproductiva, Universidad de Warwick, UK. 2007 (PM). Revisado por UniqUe y la Dr Laila El Khattabi, Cochlin Institute, Paris, Francia en 2015 (PM/CA) (V2) & 2018 (CA) (V3.2). Traducido al español por y verificado por Dr. Álvaro López Soto, Prenatal Diagnosis Unit, HGU Santa Lucía, Cartagena (CA/KP).

Copyright © UniqUe 2018

Traducción Copyright © UniqUe 2019

Rare Chromosome Disorder Support Group
Registrado en Inglaterra y Gales

Group Número 1110661
Número de compañía 5460413



Understanding Chromosome & Gene Disorders

Tetrasomía 9p



rarechromo.org

Tetrasomía 9p

La tetrasomía 9p es una condición rara que se describió por primera vez en 1973 (Ghymers 1973). Las personas con este síndrome generalmente tienen un pequeño cromosoma adicional compuesto por dos copias de parte del cromosoma 9. Este material cromosómico adicional hace que sea muy probable que las personas con tetrasomía 9p necesiten apoyo para su aprendizaje y desarrollo, así como ayuda para algunos defectos congénitos y problemas de salud.



3 años

Genes y cromosomas

Nuestros cuerpos están formados por miles de millones de células. La mayoría de estas células contienen un conjunto completo de miles de genes que actúan como instrucciones, controlando nuestro crecimiento, desarrollo y cómo funcionan nuestros cuerpos. Dentro de todas las células humanas, excepto los glóbulos rojos y las plaquetas, hay un núcleo donde los genes se transportan en estructuras microscópicas, similares a hilos, llamadas cromosomas.

Los cromosomas vienen en pares de diferentes tamaños y están numerados de mayor a menor, aproximadamente de acuerdo a su tamaño, desde el cromosoma 1 al cromosoma 22. Además de estos llamados cromosomas autosómicos están los cromosomas sexuales, X e Y. Por lo tanto, una célula normal y saludable tiene 46 cromosomas: 23 heredados de nuestra madre y 23 heredados de nuestro padre, por lo que tenemos dos conjuntos de 23 cromosomas en parejas. Una niña tendrá dos cromosomas X (XX), mientras que un niño tendrá un cromosoma X y uno Y (XY). Cada cromosoma en un par tiene un brazo corto (p) (del francés petit, pequeño) y un brazo largo (q) separado por una región restringida llamada centrómero. La mayoría de las veces, los cromosomas se encuentran enredados en el núcleo.

Un cariotipo es una clasificación de todos los cromosomas según su tamaño y la posición de su centrómero. Esto permite el análisis del número y la apariencia de los cromosomas de una persona.

Las personas con tetrasomía 9p por lo general tienen dos cromosomas

Fuentes:

La información en este folleto se obtiene de la literatura médica publicada, donde se reportan aproximadamente 65 casos e información de los miembros de Unique. El primer autor nombrado y la fecha de publicación de los artículos en la literatura médica se ofrecen para permitirle buscar los resúmenes o artículos originales en Internet en PubMed (<http://www.ncbi.nlm.nih.gov/pubmed>). Si lo desea, puede obtener la mayoría de los artículos de Unique. La encuesta más reciente de miembros de Unique se llevó a cabo en 2017. En ese momento, Unique tenía 42 miembros con tetrasomía 9p.

Las nota

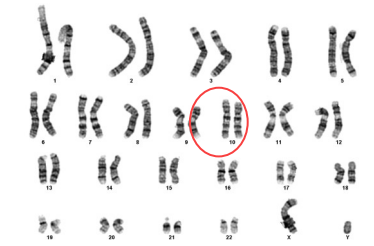¿Cuál es el pronóstico? Historia de un adulto



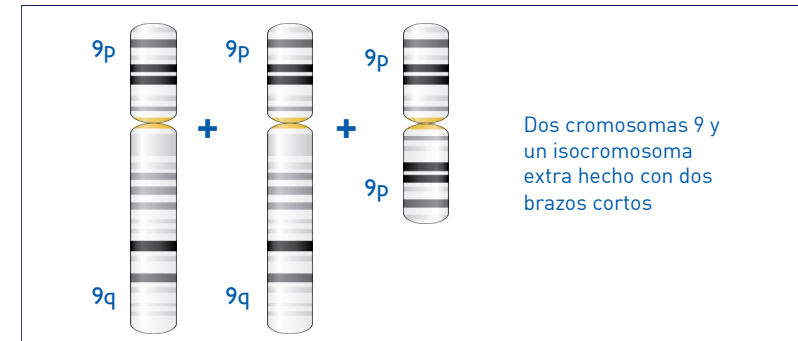
J tiene ahora 26 años y continúa progresando, aunque nosotros, como padres, no necesariamente todos los pasos. Respaldo por Real Employment, un plan local para adultos con discapacidades de aprendizaje, ahora tiene un trabajo de medio tiempo en el supermercado Co-op en una aldea cercana. Comenzó dos turnos a la semana sin pagar y ha trabajado hasta 9 horas a la semana, totalmente pagado. Se ha unido al plan de pensiones de la empresa y realmente disfruta de su trabajo y siente que es un miembro valioso del equipo. Sus

colegas son amables y él está incluido en eventos sociales como comidas en Navidad. Sus funciones son descargar las entregas y trabajar en la sala de stock. ¡También trabaja en la tienda, llenando los estantes y revisando los artículos que han pasado su fecha de caducidad y, en este sentido, es muy cuidadoso! Incluso llega a casa y revisa mis armarios. Estuvo encantado de recibir un cupón de £ 5 del gerente recientemente, en reconocimiento a sus habilidades de servicio al cliente: había ayudado a una señora que estaba lidiando con su hijo pequeño y sus compras al ayudarla a ir a la caja y luego llevarla de compras al automóvil. Necesita tiempo para acostumbrarse a un nuevo desafío, pero con el apoyo pronto crece en confianza. Es 100% confiable y siempre puntual. Se sintió tan orgulloso cuando recibió su uniforme y, en particular, el nombre de su compañía. El desarrollo de su autoestima, la adquisición de nuevas habilidades y la oportunidad de conocer gente nueva en un entorno seguro han sido muy positivos en esta oportunidad en el lugar de trabajo. Es bueno conocer gente más allá de la unidad familiar. Real Employment se ha acercado recientemente a él y a la Cooperativa para hacer un corto para aumentar las aspiraciones de los jóvenes con respecto a obtener un empleo. Estuvimos encantados de que lo hubiera aceptado. En cuanto a sus pasatiempos, es un ávido fanático de Sheffield Wednesday y puede contarle las últimas noticias de fútbol. Ve mucha televisión y está interesado en deportes, concursos y "Top Gear". Se mantiene al tanto de las noticias y el clima, locales y nacionales, a través de la televisión e Internet, que también utiliza para mantenerse al día con las noticias deportivas, especialmente el fútbol. También le hemos enseñado a esquiar: ¡se requería mucha paciencia! No tiene la mejor técnica del mundo, pero es un joven fuerte con un arado de nieve muy fuerte, que felizmente esquía toda la montaña en pistas rojas. En el lado negativo, estamos experimentando algunas dificultades con él llevando un estilo de vida saludable. La palabra moderación no está en su radar en términos de comida y bebida. Comerá una libra de queso en lugar de prepararse un sándwich, comerá cuatro tartas de cerdo y beberá más alcohol del que le conviene. Intentamos promover cierta independencia financiera, pero hemos tenido que volver a administrar completamente su dinero y darle pequeñas cantidades de efectivo. Se siente frustrado por la falta de una novia y el hecho de que no puede llevar la misma vida independiente que su hermana de 21 años.

normales 9 (uno heredado de cada padre), así como un marcador de cromosoma 47 adicional compuesto de material de dos copias adicionales de material de al menos el brazo corto (p) del cromosoma 9 - A veces también incluye material del brazo largo (q) - Esto significa que en total tienen cuatro copias del brazo 9p, de ahí el nombre "tetrasomía 9p" de la palabra griega "tetra", que significa cuatro. Un cromosoma adicional formado por dos copias de la misma parte separadas por un centrómero, formando así una "imagen de espejo", se denomina **isocromosoma**. Cuando el isocromosoma contiene dos centrómeros o parte del brazo largo (q), esto se describe como un cromosoma **isodicéntrico**.



Cariotipos mostrando parejas de cromosomas 1-22, X e Y (Masculino)
Pareja de cromosoma 9 redondeado en rojo



Hasta la fecha, aproximadamente 65 casos de tetrasomía 9p se han descrito en la literatura médica, incluidos 20 diagnósticos prenatales (El Khattabi 2015; Wang 2015). No se ha observado ningún sesgo en la proporción de niños y niñas afectados (Chen 2014).

Mosaicismo tetrasomía 9p

Cuando todas las células del cuerpo contienen el isocromosoma 9 adicional, esto se conoce como no **mosaicismo**. La tetrasomía 9p sin mosaico generalmente produce un aborto espontáneo y los bebés con tetrasomía 9p sin mosaico generalmente no pueden sobrevivir más allá del período del recién nacido. En la mayoría de los bebés recién nacidos, el isocromosoma 9 solo se encuentra en algunas células y las células restantes tienen un cariotipo normal de 46 cromosomas. Esto se conoce como **mosaicismo** y afecta a casi el 40% de los casos (El Khattabi 2015; Ogino 2007). Las células analizadas para el cariotipo (*ver a continuación*) se toman con mayor frecuencia de una muestra de sangre. En la tetrasomía 9p, las células sanguíneas a menudo muestran una ausencia de mosaicismo (es decir, solo células de la tetrasomía 9p), incluso cuando hay mosaicismo o tipos de células con solo células normales en otros tejidos del cuerpo. Por lo tanto, se puede pensar que una persona que solo se ha realizado

un análisis de sangre tiene una tetrasomía 9p sin mosaico, cuando en realidad hay mosaicismo en otros tejidos. Por este motivo, la mayoría de los genetistas recomiendan analizar muestras de más de un tejido, generalmente de la piel o del interior de la mejilla, para intentar confirmar el mosaicismo (Lloveras 2004). Es probable que los bebés con tetrasomía 9p en mosaico obtengan mejores resultados que aquellos con tetrasomía 9p sin mosaico, especialmente en términos de supervivencia (El Khattabi 2015; de Azevedo Moreira 2003; Dhandha 2002; Dutly 1998).

El cariotipo

Su genetista puede brindarle más información sobre la cantidad de material que contiene el isocromosoma adicional. El cromosoma generalmente se rompe en el **centrómero**, pero a veces se rompe en el brazo largo, generalmente cerca del centrómero.

47,XY,+i(9p) Esto muestra que hay 47 cromosomas, es un niño (XY), y el cromosoma extra (+) es un isocromosoma (i) formado por material del brazo corto (p) del cromosoma 9.

47,XX,iso(9)(q12)de novo Esto muestra que es una niña (XX) y que el cromosoma adicional está formado por el brazo corto y el material hasta la banda q12 en el brazo largo. **De novo** significa que los cromosomas de los padres han sido examinados y son normales. Por lo tanto, la anomalía apareció como un nuevo evento (*de novo*) en el niño. **Iso** es una denominación usada por los laboratorios en el pasado, pero hoy sería (i) o, estrictamente hablando en este caso, **idic** (*ver más abajo*).

47,XY,+idic(9)(q13) Esto muestra que el cromosoma adicional está formado por material de todo el brazo corto y el brazo largo hasta q13, incluidos los centrómeros donde los brazos cortos se encuentran con los brazos largos. Dado que el isocromosoma adicional incluye dos centromeros, es un cromosoma isodicéntrico, acortado a **idic** (pronunciado "eye-dic").

47,XY,+i(9)(p10)[4]/46,XY[16] Este es un niño en el que se analizaron 20 células. Cuatro [4] mostraron tetrasomía 9p mientras que dieciséis [16] mostraron un cariotipo normal para un niño o un hombre.

arr[hg19] 9p24.3q21.11(203861_69002886)x4 Este resultado muestra que una tecnología conocida como array (**arr**) mostró que hay 4 copias del brazo p del cromosoma 9 y parte del brazo q hasta la banda q21.11. **hg19** le dice qué versión del genoma humano se usó para hacer estas mediciones (*ver arriba*). La anomalía del ADN se identifica por sus números de pares de bases (los puntos donde se ha producido el cambio cromosómico). En este ejemplo, la anomalía del ADN se encuentra entre los pares de bases **203,861** y **69,002,886** (una región que cubre casi 69 millones de pares de bases). Hay cuatro copias (**x4**) de la pieza de ADN especificada. Tenga en cuenta que estos límites no pueden ser definidos con precisión por esta técnica.

jugar con juegos, calcomanías, jugar a la cocina y jugar a los juguetes, mirar a Peppa Pig, pasar tiempo con amigos y familiares, colorear / hacer arte, leer libros... ella disfruta de muchas actividades. ” - 4 años

“ Jugar CUALQUIER deporte...¡le encantan los deportes! ” - 9 años

“ Se obsesiona con el hockey, lo vería o jugaría sin parar si pudiera. No le gusta la escuela porque es difícil para él y no se relaciona bien y prefiere estar en casa. ” - 12 años

“ Le gustan las actividades físicas: montar a caballo, nadar, jugar fútbol, pelear, caminar, interactuar con otras personas, ver televisión, escuchar música. No le gustan las actividades artísticas y artesanales. ” - 28 años

“ A ella le gusta rodar por el suelo con sus hermanos; estar cerca de sus hermanos es a menudo la única vez que hace sonidos. Juega un juego para quitar las gafas y sombreros de la gente, o agarrarse la nariz cuando la sostienen, lo que la hace sonreír. ” - 1 año

“ No le gustan los ruidos fuertes o las cosas que no le son familiares. Ama todo lo que hace su hermano mayor. También le gustan las burbujas, las motocicletas y el agua. ” - 3 años

“ ¡Escalar! ¡Le encanta escalar! ” - 1 año

“ Es una niña cariñosa, generosa y muy interesada en las personas y sus vidas. Le encanta ir de compras y nadar y jugar a los bolos. ” - 29 años

más tarde de lo habitual. Para la mayoría, parece que la pubertad se desarrolló como se esperaba y no era motivo de preocupación, pero a una niña le resultó difícil lidiar con la menstruación y se le colocó un dispositivo intrauterino hormonal (DIU) para detener sus períodos menstruales.

Edad adulta

La evidencia de *Unique* es que algunas personas con tetrasomía 9p pueden llegar a ser lo suficientemente independientes para vivir en un entorno protegido o de manera independiente. Varios adultos han realizado trabajos, ya sea en un empleo remunerado o en un entorno de experiencia laboral o voluntario (Unique).

“ J se despierta alrededor de las 6:30 y puede bañarse, pero necesita ayuda con los grifos. Ella elige su propia ropa y se viste ella misma y toma el transporte a su programa de post-escuela tres veces a la semana. Cuando está en casa, le gusta nadar en la piscina, escarbar en la bandeja de arena o dibujar en su papel. Un día a la semana ella va al drama y luego toma el té de la tarde con sus amigos. Generalmente, J sale a cenar el viernes por la noche y tiene un baile donde toca una banda. J ha tenido experiencia laboral en una tienda y un café y vive a tiempo parcial con una cuidadora en su propia casa y a medio tiempo conmigo en mi casa. ” - 29 años

“ E asistió a la Escuela Especial de 2 a 19 años y a una universidad de necesidades especiales de 19 a 22 años. Esta fue la mejor decisión que tomamos, ya que ha logrado un progreso significativo en todas las áreas y ha ganado confianza, lo que le permite vivir la vida al máximo potencial. E ahora vive en un pequeño hogar de atención residencial con otros cuatro muchachos de una edad similar con atención personalizada las 24 horas, los 7 días de la semana. Siempre está ocupado y feliz de volver después de las visitas domiciliarias. E disfruta la vida al máximo. ” - 28 años

“ En un día escolar, M se prepara sola para la escuela. A veces, una vez que está en la escuela, pasa un mal rato con ansiedad y necesita que la recoja, pero en su mayor parte lo hace bien en la escuela. A ella no le gustan los cambios y no le gusta intentar hacer nuevas actividades, ya que tienden a hacer que aumente su problema de ansiedad. En su mayor parte, M tiene más días buenos que malos desde que comenzó a tomar medicamentos para la depresión. A veces dice que es una adulta, pero actúa como si no quisiera ser una adulta. ” - 19 años

¿Qué les gusta a los niños y adultos con tetrasomía 9p?

No se ha realizado un estudio formal de esto, pero según la experiencia de *Unique*, los niños con tetrasomía 9p disfrutaban particularmente de las actividades sociales y deportivas, especialmente cuando la familia está involucrada.

“ A ella le gusta ir al parque, a la clase de música y gimnasia, a su preescolar,

Asambleas del Genoma

El proyecto del genoma humano, un esfuerzo internacional para secuenciar todo el genoma humano y mapear todos sus genes, se anunció en 2003.


Sin embargo, hubo muchos vacíos en la secuencia y en los datos de mapeo, y los científicos han estado trabajando continuamente para identificar la información faltante. Cuando se identifica una nueva información de secuencia, los números de pares de bases de cada cromosoma cambian ligeramente y, por lo tanto, los números de los genes individuales y las duplicaciones pueden cambiar.

Cada nueva versión del genoma a menudo se conoce como un "ensamblaje". Cada pocos años se lanza un nuevo montaje. La información genética que se le proporcione se basará en el ensamblaje del genoma humano (h) del Consorcio de Referencia Genoma (GRC) que fue el más actualizado al momento en que se realizó la prueba. Por lo tanto, puede ver la secuencia de ADN conocida como hg19 (genoma humano 19) (en el informe genético de su hijo también se puede denominar GRCh37), que se publicó en 2009, o hg 18, que se publicó en 2006. Cuanto más alto el número de hg, más reciente ha sido el lanzamiento. El ensamblaje más reciente se llama GRCh38 / hg38 y se lanzó en 2014.

Las características más probables entre las personas con tetrasomía 9p

Las características más probables entre las personas con tetrasomía 9p, que se encuentran en al menos la mitad de todos los niños y adultos informados o descritos hasta ahora, se enumeran a continuación (El Khattabi 2015; Papoulidis 2012; Ogino 2007; de Azevedo 2003; Dhanda 2002; Unique).

- Retraso en el desarrollo / dificultades de aprendizaje: en 25/27 casos *Unique* y el 73% de los casos reportados en la literatura (El Khattabi 2015), se observó un retraso en el desarrollo esperado y fue a menudo la primera señal de que algo estaba mal. Los signos se notaron por primera vez entre el período neonatal y la edad temprana de la escuela secundaria. Es de esperar cierto grado de dificultad de aprendizaje.
- Anomalía del sistema nervioso central (cerebro y médula espinal).
- Rasgos anormales de brazos o piernas. Estos pueden incluir articulaciones dislocadas / hiper móviles y pies zambos.
- Retraso en el crecimiento antes o después del nacimiento.
- Defectos del corazón.
- Anormalidades de los riñones, sistemas urinarios o genitales (43%) (El Khattabi 2015). En los niños, las anomalías menores de los genitales o los testículos no descendidos son comunes. Las anomalías en los genitales de las niñas son menos comunes.



6 meses



1 años

- Al nacer, grandes huecos entre las placas óseas del cráneo. El punto blando delantero (fontanela) puede ser grande.
- Rasgos faciales típicos que incluyen ojos bien abiertos, mandíbula pequeña (barbilla), orejas extrañamente formadas o colocadas y una nariz bulbosa o pico.
- Labio / paladar hendido o paladar de arco alto.

Otros rasgos habituales

- Uñas inusualmente formadas; un solo pliegue en la palma; dedos incurvados, especialmente el quinto dedo; Manos y pies cortos con dedo pequeño y articulaciones de los dedos.
- Ojos muy espaciados; La piel pequeña se pliega en la esquina interior de los ojos; Ojos que se inclinan un poco hacia abajo; una pequeña mandíbula inferior, alejada de la mandíbula superior; Boca inclinada hacia abajo.
- Tono muscular bajo, haciendo que el cuerpo se sienta flojo (hipotonía).
- Tamaño inusual de la cabeza: pequeño (microcefalia) o grande (macrocefalia).
- Ampliación de los ventrículos llenos de líquido dentro del cerebro (hidrocefalia).
- Estrabismo (estrabismo) o visión corta (miopía).



8 años

- Hoyuelo cerca de la base de la columna vertebral.
- Ojos hundidos debido a que el globo ocular está hundido dentro de la órbita.
- Huesos desaparecidos o subdesarrollados.
- Crecimientos cutáneos benignos (no cancerosos) (pilomatricoma).

No todos los signos están presentes en todos los pacientes. Algunos pacientes no muestran signos visibles o solo algunos de menor importancia.

¿Cómo se diagnostica la tetrasomía 9p?

Las células de tetrasomía 9p generalmente se encuentran en altas concentraciones en la sangre, por lo que el diagnóstico en un bebé, niño o adulto se hace mediante análisis de una muestra de sangre (Lloveras 2004). Una muestra de sangre que muestra la presencia de un isocromosoma en cada célula puede sugerir que una persona tiene tetrasomía 9p en su forma no mosaica, pero las células que se encuentran en la saliva y otros tipos de tejidos pueden revelar que las células anormales están presentes en niveles mucho más bajos o están completamente ausentes (mosaicismo). Esto podría explicar por qué una persona puede tener solo características leves a pesar de un diagnóstico inicial de tetrasomía 9p sin mosaico basada en pruebas que solo

diagnóstico, el tratamiento adecuado con corticosteroides y micofenolato [mofetil] dio como resultado la remisión total de todos los síntomas (Fremont 2015).

Se han notificado tres casos de un trastorno autoinmune confirmado a *Unique*. Una niña tenía poliartritis dolorosa, enfermedad de Raynaud, anticuerpo anti-cardiolipina positivo, dolor abdominal intermitente no diagnosticado, a menudo estaba enferma y parece tener una inmunidad deficiente. También hubo un informe de una niña con artritis juvenil, que se caracteriza por dolorosas articulaciones inflamadas. En este caso la causa era desconocida (idiopática). A un niño de 9 meses se le diagnosticó diabetes tipo 1.

■ Estado general

La mayoría de las familias de *Unique* describen el estado general de salud de sus hijos como "saludable" o "muy saludable". Varios niños eran propensos a los resfriados y otras infecciones respiratorias, especialmente cuando eran bebés, y tenían problemas para limpiar sus pulmones. Hay un informe en *Unique* de un niño con dolor recurrente, fatiga y síntomas de la piel.

■ Otras cuestiones médicas

Ausencia de vesícula (Dutly 1998)

Hernia inguinal y umbilical (Henriques-Coelho 2005; Dutly 1998; Eggermann 1998; Cavalcanti 1985; Unique)

Traqueomalacia, el cartílago que soporta la tráquea es blando, por lo que se colapsa parcialmente especialmente durante los flujos respiratorios aumentados (Unique)

Conductos lacrimales bloqueados o ausentes (Unique)

Anemia (Unique)

Visto solo en la forma no mosaico:

Pulmones hipo-desarrollados, posiblemente debido a movimientos fetales disminuidos, a veces con un patrón lobar inusual y displasia broncopulmonar (Henriques-Coelho 2005; Deurloo 2004; Dhanda 2002; Park 1995; van Hove 1994; Shaefer 1991)

Malrotación de parte del intestino (Dhanda 2002; Park 1995; van Hove 1994)

Hernia diafragmática (Henriques-Coelho 2005; Wisniewski 1978)

Vejiga hipodesarrollada (Dhanda 2002)

Atresia biliar (Henriques-Coelho 2005) Inflamación del conducto biliar al hígado, que causa un bloqueo del flujo de la bilis e ictericia. La afección se trata a través de una operación llamada Kasai-portoenterostomía, en la cual se utiliza un asa de intestino para formar un conducto para drenar la bilis del hígado.

Pubertad

La información que tenemos en relación con la pubertad en niños con tetrasomía 9p es limitada, pero sí sabemos que para cinco niños de *Unique*, dos experimentaron la pubertad a la edad esperada y tres pasaron por la pubertad

tenía un solo riñón (El Khattabi 2015; Sepahi 2010; Tang 2004; Cazorla Calleja 2003; Dutly 1998; Melaragno 1992; Balestrazzi 1983; Ghymers 1973; Unique).

■ Columna

A veces se observa un hoyuelo sacro (hoyuelo o orificio en la piel justo arriba del pliegue entre las nalgas), pero es más común en bebés con tetrasomía 9p sin mosaico que en bebés con la forma de mosaico. El hoyuelo sacro puede ser lo suficientemente poco profundo para que se pueda ver el fondo, pero las heces pueden acumularse allí antes de que su hijo tenga que ir al baño, por lo que es importante mantenerlo limpio y protegido. Una fosa sacra puede ser profunda e incluso conectarse al canal espinal o al colon. Si hay alguna inquietud acerca de esto, se tomará una imagen de la columna vertebral de su bebé, generalmente con ecografía o una resonancia magnética (Tonk 1997; Calvieri 1988; Unique).

■ Lesiones de la piel (pilomatricomas)

Se han encontrado lesiones cutáneas benignas (no cancerosas) conocidas como pilomatricomas, pilomatrixoma, tricomatricoma o "epitelioma calcificante de Malherbe" en algunas personas con tetrasomía 9p, incluidos cuatro miembros de *Unique*. Los pilomatricomas surgen de las células en la base de los folículos pilosos, las estructuras especializadas a partir de las cuales crecen los pelos y tienden a encontrarse en la cabeza o el cuello, aunque a veces también pueden surgir en los brazos, el torso o las piernas. Son de color púrpura, con áreas blancas debido a los depósitos de calcio que los hacen sentir sorprendentemente duros al tacto.

Los pilomatricomas son inofensivos, pero en ocasiones pueden explotar y liberar un líquido calizo blanco y amarillo. Muy ocasionalmente, se pueden inflamar si se infectan, por lo que se debe evitar apretarlas.

A varios miembros de *Unique* se les han extraído quirúrgicamente los pilomatricomas (El Khattabi 2015, Unique). Se descubrió que un hombre sano de 41 años con lesiones cutáneas solo tenía una tetrasomía 9p en mosaico como resultado del análisis citogenético realizado para investigar su causa (Papoulidis 2012).

“ Le han extraído dos pilomatrixomas, uno en la mejilla y otro en el antebrazo. ”
- 4 años

■ Enfermedades autoinmunes

Se informó recientemente que una niña de seis años con tetrasomía 9p en mosaico mostraba signos de miositis inflamatoria (inflamación muscular crónica acompañada de debilidad muscular) y características similares al lupus (una enfermedad autoinmune que ocurre cuando, por razones aún desconocidas, el sistema inmunológico comienza a atacar y dañar las células sanas, tejidos y órganos). Se ha sugerido que las copias adicionales de genes relacionados con el funcionamiento correcto del sistema inmunitario que pueden estar presentes en algunos casos de tetrasomía 9p en mosaico, pueden hacer que el sistema inmunitario se vuelva demasiado activo. Tras el

detectan las células que se encuentran en la sangre (Shehab, 2011). Por supuesto, existe un límite para los tipos de tejido que es posible analizar a través de estos medios menos invasivos y, por lo tanto, a menudo no es posible obtener un diagnóstico concluyente del mosaicismo; no es raro que las familias decidan no realizar más pruebas una vez que la prueba de sangre haya confirmado la tetrasomía 9p (incluso en los casos en que el mosaicismo no esté confirmado) (Unique).

La mayoría de los niños de *Unique* recibieron un diagnóstico dentro de los primeros años de vida, generalmente como resultado de un retraso en el desarrollo o el crecimiento.

“ Fue diagnosticada a los cuatro meses ya que no estaba prosperando, tenía características de un trastorno cromosómico y retraso en el desarrollo. El diagnóstico ha sido útil. ”

“ Fue diagnosticado por primera vez por la incapacidad de prosperar a los dos meses de edad. A los 7 meses, fue hospitalizado porque continuaba sin crecer. Las pruebas de sangre fueron completadas por un genetista y recibimos el diagnóstico seis semanas después. El contacto con otros padres ha sido el mayor beneficio. ”

“ Fue diagnosticado a los cinco meses de edad cuando mostraba bajo tono muscular y retraso en el desarrollo. El diagnóstico fue muy útil. Pudimos conseguir el terapeuta correcto para ayudarlo a progresar. ”

Diagnóstico prenatal

El diagnóstico durante el embarazo es desafiante ya que las ecografías rutinarias pueden parecer normales y las células de tetrasomía 9p pueden no encontrarse en las células fetales en el líquido amniótico (Papoulidis 2012). Por lo tanto, es bastante posible que un embarazo se vea afectado por la tetrasomía 9p, pero la muestra de líquido amniótico o vellosidades coriónicas muestra solo células con un número de cromosomas normales (Chen 2007; Eggermann 1998; Grass 1993).

La hibridación in situ con fluorescencia fluorescente (FISH) se puede usar para confirmar el diagnóstico de tetrasomía 9p y ayudar a determinar el verdadero grado de mosaicismo, ya que permite un análisis rápido de un alto número de células (El Khattabi 2015; Chen 2014; Shehab 2011). *Unique tiene una hoja de información complementaria sobre el diagnóstico prenatal.*

¿Por qué algunas personas con tetrasomía 9p se ven más afectadas? ¿Por qué es tan variable la tetrasomía 9p?

Hay cuatro razones clave: si la persona tiene tetrasomía 9p en mosaico o no; si este mosaicismo se limita a ciertos tejidos; el tamaño del isocromosoma; qué regiones del cromosoma 9 se han duplicado (Wang 2015; Nakamura-Pereira 2009).

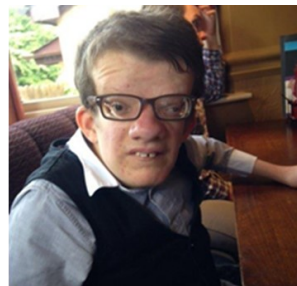
Mosaico o no mosaico: cuando solo se encuentran células de la tetrasomía 9p y no células normales en las células de la sangre y la piel o en el líquido amniótico, es probable que los efectos sean más evidentes y más graves. Los bebés con tetrasomía 9p en mosaico tienen más probabilidades de sobrevivir al período del recién nacido (El Khattabi 2015).

Puede parecer obvio sugerir que cuando se encuentra una mayor proporción de células de tetrasomía 9p, es probable que los efectos sean más graves. Pero esto no es necesariamente cierto (Papoulidis 2012). Una de las razones de esta discrepancia puede ser la proporción variable de células de tetrasomía 9p en tejidos de importancia para el desarrollo, tejidos que a menudo no pueden investigarse.

Mosaicismo limitado al tejido: las proporciones de las células de la tetrasomía 9p son diferentes en diferentes tejidos corporales. Una revisión en 2015 encontró que aproximadamente un tercio de los casos reportados de tetrasomía 9p mostraban mosaicismo limitado al tejido (El Khattabi 2015). En la sangre hay más células de tetrasomía 9p y, a veces, no se encuentran células normales. En otros tejidos, especialmente en la piel y las membranas mucosas, la proporción de células de tetrasomía 9p suele ser menor y no se puede observar ninguna célula de tetrasomía 9p. Los órganos como el cerebro y los pulmones pueden volver a tener diferentes proporciones y es muy probable que esta variabilidad afecte el resultado (Lloveras 2004; Dhanda 2002). Cabe señalar que, en algunos casos, el grado de mosaicismo no parece estar relacionado con la gravedad de los síntomas observados (Papoulidis 2012).

Tamaño del isocromosoma: es decir, la cantidad de material cromosómico adicional. El sentido común sugiere que aquellos con cromosomas extra más grandes se verán más gravemente afectados; sin embargo, ha habido informes de personas con isocromosoma 9p que están muy levemente afectadas o que de hecho parecen no estar afectadas en absoluto. Cabe señalar que una revisión reciente de casi 60 casos sugiere que los retrasos en el desarrollo son más frecuentes cuando una parte del brazo largo del cromosoma 9 (9q) forma parte del isocromosoma (El Khattabi 2015). Esta variabilidad significa que cuando la tetrasomía 9p se identifica prenatalmente, proporcionar asesoramiento genético apropiado puede ser difícil.

También es cierto que las diferencias individuales entre niños, incluso con el mismo cariotipo, pueden ser bastante marcadas. Sabemos que de los 14 casos de tetrasomía 9p detectados prenatalmente (tres mosaicos y 11 no mosaicos), todos los casos informados con tetrasomía 9p no mosaicos se asociaron con anomalías graves (Chen 2014). Igualmente, se han publicado cinco informes de pacientes con tetrasomía 9p en mosaico sin síntomas clínicos aparentes (Papoulidis 2012; Baronchelli 2011; McAuliffe 2005).



26 años

verse afectadas. Dentro de la serie *Unique*, ocho niños nacieron con testículos no descendidos (criptorquidia). Los testículos comienzan su descenso desde el abdomen durante la vida fetal y generalmente han llegado al escroto al nacer. En un número significativo de niños sin ninguna anomalía cromosómica, ese viaje no se completa al nacer, pero se completa en los próximos meses. Cuando no se produce el descenso, los testículos pueden bajarse en una operación quirúrgica y anclarse en el escroto. El descenso natural ocurrió durante el primer año de vida en un niño. Tres niños nacieron con un pene pequeño (micropene) y un niño tenía un pene enterrado (oculto), que se corrigió quirúrgicamente a los dos años y medio. Un adulto, por lo demás normal, no tenía anomalías genitales, pero niveles bajos de esperma (oligospermia). Entre aquellos con una forma no mosaica de tetrasomía 9p, más bebés fueron afectados y en general más severamente (McAuliffe 2005; Tonk 1997; Melaragno 1992; Sjöstedt 1989; Balestrazzi 1983; Garcia-Cruz 1982; Peters 1982; Abe 1977; Unique). Muchas de estas anomalías menores también pueden observarse en niños sin tetrasomía 9p y no son motivo de gran preocupación.

■ Esqueleto

Una variedad de características inusuales del esqueleto han sido reportadas, incluyendo: omóplatos subdesarrollados; faltan costillas en cuatro bebés; una prominencia en el cuello; subdesarrollo de los huesos del cuello causando marcada inclinación de los hombros; escápula alada; y crecimiento esquelético desigual con un lado del cuerpo más grande que el otro, una condición conocida como hemihipertrofia (El Khattabi 2015; Stumm 1999; Dutly 1998; Calvieri 1988; Balestrazzi 1983; Cuoco 1982; Garcia-Cruz 1982; Unique).

■ Riñones

Los riñones se vieron afectados en más de un bebé / niño en tres con tetrasomía de mosaico 9p en la literatura médica. Entre los miembros de *Unique* los problemas eran menos comunes. Un niño tuvo infecciones urinarias repetidas que necesitaban tratamiento preventivo con antibióticos. En varios otros niños, los riñones eran pequeños o grandes, pero sin implicaciones funcionales, y un niño tenía dificultades para regular los niveles de sal en la sangre. Entre los bebés reportados en la literatura, los riñones quísticos ocurrieron una vez. Estos sacos llenos de líquido se forman en los riñones, generalmente durante la vida fetal. Un quiste solitario no puede interferir con la función a menos que sea grande, pero múltiples quistes pueden impedir que el riñón afectado funcione. Se puede extirpar un riñón multiquístico si le causa molestias. Lo importante es asegurar el óptimo funcionamiento del otro riñón. La hidronefrosis (riñones agrandados) ocurrió en tres casos y los riñones en herradura en uno: los puntos inferiores de los dos riñones generalmente separados se unen, creando una forma de U (herradura). En sí, esto no es perjudicial y alrededor de un tercio de los niños con riñón en herradura no tienen síntomas y pueden no necesitar tratamiento. Sin embargo, un riñón en herradura puede aumentar el riesgo de infecciones del tracto urinario. Un niño

de a la izquierda del tórax (dextrocardia), sin ningún efecto sobre la función o el desarrollo. Un joven tiene válvulas mitral insuficientes, una condición en la cual la válvula que se encuentra entre la cámara superior izquierda del corazón y la cámara inferior izquierda no se cierra lo suficiente como para evitar que la sangre regrese cuando el ventrículo se contrae; Esto usualmente necesita corrección con cirugía. Otro joven tenía la válvula mitral prolapsada (MVP), en la que las aletas de la válvula mitral no funcionan bien y permiten el flujo de retorno de la sangre desde el ventrículo hasta la aurícula. Esta condición ocurre en 1:20 personas en la población general y, a menudo, no necesita tratamiento. Varios niños tienen un soplo cardíaco, que no se consideraba preocupante en al menos un caso, mientras que un niño tenía una arteria pulmonar principal agrandada, que estaba siendo monitoreada.

Entre los casos reportados en la literatura médica, siete bebés tenían una característica persistente de la circulación fetal conocida como vena cava superior izquierda persistente, al igual que dos niños *Unique*. Esto generalmente no causa problemas pero puede estar asociado con otros problemas del corazón. En este grupo, cinco bebés tenían problemas cardíacos adicionales; desafortunadamente, ninguno de estos bebés sobrevivió el período recién nacido. Otros bebés tenían problemas cardíacos complejos, incluidos orificios entre las cámaras superior e inferior del corazón (defecto del tabique auricular (ASD); defecto del tabique ventricular (VSD)); válvulas del corazón estrechadas o engrosadas; y otras características persistentes de la circulación fetal que incluyen de manera más prominente un conducto arterioso permeable (APD) que no era compatible con la vida. Sin embargo, no todos los bebés con problemas cardíacos que requieren corrección quirúrgica tuvieron un resultado sombrío. Un bebé nació con múltiples problemas cardíacos que se corrigieron quirúrgicamente a la semana y un bebé con VSD y PDA, reparado a los cuatro meses, estaba bien a la edad de tres años (Tang 2004; Lloveras 2004; Cazorla Calleja 2003 Dutly 1998; Tonk 1997; Papenhausen 1990; Calvieri 1988; Melaragno 1992; Orye 1975; Ghymers 1973; Unique).

“ Tiene un soplo cardíaco benigno y una arteria pulmonar principal agrandada, que está siendo monitoreada. ” - 4 años

“ Tiene una vena cava izquierda persistente pero no presenta problemas ni efectos. ” - 3 años

“ Ella tenía un PFO, que ahora está cerrado a los 16 meses. Tiene una ligera variante en una arteria desde su corazón hasta su cerebro en el sentido de que la horquilla en "Y" no se ha formado del todo correctamente. Se nos ha informado que esto no es grave y no debería causarle ningún problema. ”

■ Anomalías menores de los genitales

Las anomalías menores en niños con tetrasomía 9p en mosaico son relativamente comunes, pero las niñas tienen muchas menos probabilidades de

Regiones duplicadas específicas: No es sorprendente que la región específica que se duplica y los genes alterados puedan influir notablemente en la gravedad de los síntomas. Un niño con tres copias de la sección del cromosoma 9 entre la banda p13 y p22 compartió algunas similitudes con niños con un isocromosoma 9p, pero no tuvo anomalías importantes aparte de ventrículos agrandados dentro del cerebro. Si bien esto podría sugerir que la parte de 9p de la que no tenía copias adicionales de (9p23 a la punta de 9p) es la parte que causa defectos de nacimiento importantes (Verheij 1999), esto puede ser demasiado simplista.

¿Hay personas con tetrasomía 9p que estén sanas, no tengan defectos de nacimiento importantes y se hayan desarrollado normalmente?

Sí, las hay. De los aproximadamente 65 informes publicados en la literatura médica, hay al menos cinco personas con un desarrollo aparentemente normal y un sexto posible. Un adulto es contable y se descubrió que tenía una tetrasomía 9p cuando se investigó la infertilidad. También se informaron dos mujeres aparentemente sanas de 20 y 28 años de edad con mosaicismo de tetrasomía 9p, destacando que no siempre existe una correlación entre el nivel de mosaicismo y el grado en que una persona se ve afectada. Otro adulto fue investigado por lesiones en la piel (pilomatricoma). Otro caso es el de un niño que se ha desarrollado normalmente hasta la edad de cinco años, aunque mostró retraso en el crecimiento antes del nacimiento; un bebé de seis meses tampoco presentó anomalías aparentes a la edad de seis meses (Papoulidis 2012; Shehab 2011; Baronchelli 2011; McAuliffe 2005; Lloveras 2004; Nakamura 1990). Entre los miembros de Unique, dos niños solo fueron diagnosticados después de ser investigados por retraso en el desarrollo en los últimos años de la escuela primaria o en la escuela secundaria temprana.

Un niño de 10 años con mosaicismo de tetrasomía 9p tenía rasgos que imitaban el síndrome de Klinefelter. El síndrome de Klinefelter ocurre en hombres con un cromosoma X extra (47, XXY) y se asocia con estatura alta y anomalías de los genitales, incluido un pene poco visible (cuando el pene parece estar ausente o es demasiado pequeño) y disfunción testicular, sin otras anomalías mayores. Por lo demás, este niño exhibió habilidades motoras normales, gozaba de buena salud y progresaba bien en la escuela. En este caso, es probable que el porcentaje de células de tetrasomía 9p en el testículo fuera más alto que en la sangre o la saliva. De hecho, este fue el segundo caso reportado de mosaicismo por tetrasomía 9p que simula el síndrome de Klinefelter y otros casos de trisomía 9p y tetrasomía del mosaico 9p con hipofunción gonadal, cuando los testículos u ovarios muestran un nivel de función disminuido. Esto sugiere que la sobreexpresión de algunos genes en el cromosoma 9p puede conducir a hipofunción gonadal / testicular (Ogino 2007; Peters 1982).

¿Cuál es el pronóstico?

El pronóstico para los bebés diagnosticados con tetrasomía 9p es extremadamente variable. En algunos bebés hay poco o ningún efecto sobre el desarrollo o la salud, mientras que en otros los efectos son obvios y, lamentablemente, la supervivencia puede no ser posible. Entre los miembros de *Unique*, dos bebés nacieron muertos, uno falleció a los 22 días y otro murió a los 13 meses. Los bebés diagnosticados con tetrasomía 9p sin mosaico parecen tener un mayor riesgo y, por lo general, no sobreviven al período del recién nacido. Los bebés con una forma de mosaico de tetrasomía 9p tienen un mejor resultado. Las personas con un isocromosoma que contiene parte de la región 9q o cuando al menos dos tejidos están afectados, parecen tener más probabilidades de tener defectos cardíacos y dificultades de aprendizaje y pueden tener menos probabilidades de sobrevivir al período del recién nacido (El Khattabi 2015).

Como la tetrasomía 9p es más probable que parezca que no sea un mosaico en la sangre, en los bebés donde el diagnóstico se realizó mediante un análisis de sangre, a veces se recomienda que los tejidos de otra parte del cuerpo (como la piel o las membranas mucosas) también se examinan, ya que es más probable que muestren mosaicismo (Shehab 2011; Tang 2004; Moreira 2003; Dhanda 2002).

Hay poca información publicada sobre la perspectiva a largo plazo para los bebés nacidos con tetrasomía 9p. Entre los miembros de *Unique* que nacieron sin problemas cardíacos complejos, la mayoría estaban sanos y activos y no tomaban medicamentos regulares aparte de las vitaminas. Un niño tiene la enfermedad de Raynaud, con espasmos de los vasos sanguíneos en las extremidades y poliartritis que causa dolor en muchas articulaciones; uno ha desarrollado fatiga crónica recurrente; y varios tienen pilomatricoma recurrente, que a veces se han extirpado quirúrgicamente (ver pág. 30) (*Unique*).

¿Cómo ha ocurrido esto?

En la gran mayoría de los niños, el material adicional de 9p aparece como un pequeño cromosoma separado. Cuando se examina la sangre de los padres con un niño afectado, hasta ahora siempre se han revelado cromosomas normales (McAuliffe 2005, *Unique*). En esta situación, los estudios han indicado que la razón más común para que el cromosoma adicional sea el fallo de los cromosomas 9 en uno de los padres para separarse en el proceso de preparación de los óvulos o espermatozoides, lo que lleva a un cromosoma completo extra 9. Este cromosoma adicional se cree que luego se rompe en el brazo largo, seguido de una duplicación del brazo corto que contiene el centrómero y una porción variable del brazo largo. Los brazos largos restantes se pierden porque no contienen el centrómero (Dutly 1998).

La falla de separación, denominada no disyunción, es más común en las madres mayores (como en el síndrome de Down) y tanto la edad promedio materna como la paterna de las que tienen un hijo con tetrasomía 9p es ligeramente

con un labio superior dividido y una gran brecha en el techo de la boca. Los defectos más graves fueron mucho más comunes en aquellos con una tetrasomía no mosaica 9p.

Un labio y paladar hendido es causado por un error en la fusión cuando el feto se está formando: el labio y el paladar se funden a partir de piezas que comienzan en lados opuestos de la cabeza. El labio se fusiona alrededor de las semanas seis a siete y el paladar alrededor de las 12 semanas. Una hendidura ocurre cuando las piezas se redondean pero no se unen. Un labio / paladar hendido causa dificultades en la alimentación y la producción del habla. La reparación quirúrgica facilita estos y puede eliminarlos, como fue el caso de varios niños *Unique*.



“ Ella tiene un paladar alto y es incapaz de coordinar una botella o un chupete. Hubo dificultades con la alimentación de la lactancia y los sólidos debido al paladar alto y el tono bajo. ” - 1 año



■ Corazón

Se ha encontrado una anomalía estructural del corazón en aproximadamente un tercio de los niños y adultos con tetrasomía 9p en mosaico (El Khattabi 2015). La tasa entre los miembros de *Unique* fue similar al 35%, pero la mitad de estos bebés nacieron con problemas cardíacos graves y complejos.

Hubo una gran variedad de problemas cardíacos y resultados. Entre los miembros de *Unique*, en un adulto, el corazón se coloca a la derecha en lugar

cerebro lisa en lugar de estriada); paquigiria (donde las "colinas" en el paisaje ondulado de la superficie del cerebro son inusualmente grandes); y polimicrogria (donde las "colinas" son muchas y pequeñas) (Cazorla Calleja 2003). El problema más frecuente que ocurre después del nacimiento es la hidrocefalia, que generalmente requiere una derivación para drenar el exceso de líquido cefalorraquídeo y aliviar la presión sobre el cerebro en crecimiento. La acumulación de hidrocefalia puede ocurrir incluso cuando la cabeza de un niño es inusualmente pequeña. La experiencia del tratamiento para la hidrocefalia es desafiante para las familias, pero una familia de Unique cuyo hijo pequeño tenía una derivación ajustada a los seis meses, informó que a los 12 meses de edad, "ha avanzado mucho y se está desarrollando muy bien, a pesar de que todavía está atrasado". . A pesar de la alta tasa de anomalías cerebrales, solo se describió a un niño que tuvo una convulsión (no se repitió) y entre los miembros de Unique solo uno informó algunos casos de convulsiones por ausencia (Andou 1994; Unique).

Algunos datos sugieren que la sobreexpresión de los genes ubicados en 9pter-9q12 puede ser responsable de la migración anormal de las neuronas (células del cerebro) durante el desarrollo del cerebro (di Vera 2008).

■ Dientes

Los niños con trastornos cromosómicos raros están en riesgo de problemas dentales. En este grupo, muchos niños se vieron afectados y al menos un niño con esmalte anormal ha sido reportado (El Khattabi 2015; Unique). Tanto el hacinamiento (con mal posicionamiento) como la falla de los dientes de la leche al desprenderse de los dientes permanentes fueron comunes, y los niños tuvieron una alta tasa de extracciones dentales. Un niño solo perdió su primer diente de leche a los nueve años y medio. En dos niños los dientes de leche llegaron tarde a emerger. Un alto nivel de atención dental es importante para minimizar el daño por caries y erosión (por molienda) (García-Cruz 1982; Peters 1982; Unique).

“ Mueve los dientes, especialmente cuando está cansado. Una abrazadera hubiera sido útil para enderezar sus dientes, pero el dentista y yo no podemos verlo usando uno. No tiene rellenos, ni extracciones, pero tampoco es que le gusten los dulces ni las bebidas gaseosas. ” - 26 años

“ Tiene caries por diagnóstico tardío de reflujo. ” - 12 años

“ Tiene dientes extremadamente torcidos y una mordida excesiva. ” - 12 años

■ Paladar

Las anomalías en el techo de la boca son relativamente comunes y afectan al 32% de los bebés reportados en la literatura médica (El Khattabi 2015) y al 34% de los niños de *Unique*. Las anomalías pueden abarcar desde lo invisible para un espectador casual (un paladar alto, una úvula dividida, la proyección de tejido blando que cuelga de la parte posterior de la boca) hasta un defecto evidente

superior a la media; sin embargo, no se ha informado una correlación clara entre la edad materna avanzada y la aparición de tetrasomía 9p (El Khattabi 2015; Di Vera 2008; de Azevedo Moreira 2003; Dutly 1998; Grass 1993).

¿Puede volver a ocurrir?

Mientras los padres tengan cromosomas normales, es muy poco probable que vuelva a suceder la secuencia extremadamente inusual de eventos que llevaron a un feto con tetrasomía 9p. Muchas parejas querrán tener la seguridad de que se les hagan pruebas a los cromosomas de su próximo bebé durante el embarazo mediante una muestra de vellosidades coriónicas o amniocentesis. Aunque hay algunos casos muy raros de tetrasomía 9p específica de tejido que no muestran tetrasomía 9p en los amniocitos o vellosidades coriónicas que se examinaron, un resultado normal es tranquilizador (consulte ¿Cómo se diagnostica la tetrasomía 9p?). Solo se ha informado un caso de dos niños afectados por la tetrasomía 9p que nacieron de los mismos padres y es probable que se deba al mosaicismo gonadal, que es la presencia de tetrasomía 9p en algunas células de los testículos del padre o de los ovarios de la madre. . Si un espermatozoide o un óvulo que contiene el isocromosoma 9p está involucrado en la formación del embrión, el niño se verá afectado (El Khattabi 2015).

¿Se puede transmitir?

La gran mayoría de los niños con tetrasomía 9p tienen padres con cromosomas normales. Pero hay algunas personas (y nadie sabe realmente cuántos de ellos hay) que tienen la tetrasomía 9p pero que están muy poco afectadas por ella. Ellos pueden pasarlo. También pueden tener hijos no afectados. Un hombre con tetrasomía 9p tuvo dos hijos con cromosomas normales, pero su esposa también tuvo cinco embarazos que acabaron en aborto involuntario (McAuliffe 2005).

Embarazo


Si bien el embarazo a menudo se describe como sin incidentes, la información de los miembros de Unique que llevan a los bebés con tetrasomía 9p y los informes en la literatura médica, revela que algunos bebés mostraron un crecimiento y movimiento reducido en el útero. También hay informes de hallazgos inusuales de ecografías, aunque estos fueron más comunes en los bebés con tetrasomía 9p sin mosaico (ver Diagnóstico prenatal, pág. 7).



Niño con tetrasomía 9p

Aspecto facial

Ciertos rasgos faciales se encuentran con más frecuencia en niños con tetrasomía 9p que en otros niños. Estas características no son importantes para su hijo, pero pueden significar que vea similitudes inesperadas entre su hijo y otras personas con tetrasomía, o incluso trisomía 9p. Las características más comunes son: una nariz ancha, con bulbo o pico; Ojos ampliamente espaciados que pueden estar hundidos o incluso hundidos e inclinados hacia arriba o hacia abajo; orejas inusualmente formadas o posicionadas; una mandíbula inferior pequeña (micrognatia) que también puede estar retrocediendo (retrognatia); una boca grande con esquinas hacia abajo o un surco corto entre el labio superior y la nariz; Un cuello corto / ancho o demasiada piel nucal; y pliegues de la piel en la esquina interna de los ojos. La cabeza de su hijo puede tener una forma inusual: algunos miembros Unique mencionan que su hijo tiene un cráneo aplanado, ya sea en la parte posterior (braquicefalia) o en un lado (plagiocefalia), mientras que varios niños tienen trigonocefalia, cuando se ve la cabeza desde arriba tiene apariencia puntiaguda o triangular. La cabeza puede ser inusualmente pequeña (microcefalia) o grande (macrocefalia). En la serie Unique, los bebés recién nacidos a menudo tenían grandes espacios entre las placas óseas del cráneo y una mancha blanda muy grande (fontanela) en la parte superior de la cabeza que a veces tardaba años en cerrarse. Los bebés afectados también mostraron una tasa de crecimiento disminuida (El Khattabi 2015; Ogino 2007; Tan 2007; Henriques-Coelho 2005; Dhanda 2002; Park 1995; Schaefer 1991; Moedjono 1980; Unique).



Similaridades

Alimentación

Los problemas de alimentación son comunes en bebés y niños con un trastorno cromosómico. En este grupo, la lactancia materna fue posible para algunos y en un caso continuó durante más de tres años, pero la información que mostramos muestra que 17/24 (71%) de los bebés de Unique tuvieron dificultades con la lactancia materna, y muchos padres dijeron que su bebé tenía dificultades para engancharse. Algunos bebés también experimentaron episodios de dificultades al tragar y ahogarse durante las tomas. Hubo un reporte de un bebé que le costaba tanto con la lactancia materna como con el biberón y se cansó rápidamente debido a la hipotonía, y otro de un bebé cuyos problemas de alimentación se resolvieron después de que se le seccionó el frenillo lingual. A algunos bebés se les diagnosticó alergia a una fórmula láctea y, en un caso, a la soja, y se los alimentó con leche de reemplazo. No se sabe si un grado leve de reflujo se interpretó como una alergia a la leche (Unique). Siguiendo el consejo de un dietista, varios padres informaron sobre el uso exitoso de un sustituto de leche fortificada para bebés para promover el aumento de peso (Unique).

Una amplia variedad de anomalías específicas de la posición del pie y el pie también son una característica común de la tetrasomía 9p. Con mucho, el más común es el pes planus (pies planos), que afectó a 11/14 niños en la encuesta de 2017 más reciente. Otras condiciones pueden incluir el pie cavo ('pie de garra'), los pies inferiores de la mecedora (la suela está curvada sin un empeine, como un balancín de silla), el pesaje plano (los pies son planos y sobresalen), el equinovaro del pie (pies de palos, con el pie girado hacia adentro, las plantas apuntando una hacia la otra), el pie aducto (llamado "pie de plátano", donde los dedos apuntan hacia adentro) y otras posiciones menos comunes. Los bebés que nacen con los pies afectados de esta manera deben recibir fisioterapia específica que puede evitar la necesidad de cirugía correctiva y escayola. El tratamiento se adapta al niño individual y, en algunos casos, la corrección quirúrgica mejorará la movilidad eventual. Varios padres mencionan que las uñas de sus hijos son inusualmente gruesas.

“ Sus uñas de las manos y de los pies se curvan sobre las puntas y en el lecho ungueal son más bulbosas. ” - 12 años

■ Cabeza y cerebro

Muchos bebés nacieron con un punto blando muy grande (fontanela) o espacios anchos entre las placas óseas del cráneo. La fontanela delantera a menudo también tardaba en cerrarse y en un niño todavía estaba abierto a los cuatro años (Unique). Además, algunos bebés tienen una forma o tamaño de cabeza inusual ('cráneo de fresa'; forma de cabeza asimétrica; microcefalia (cabeza pequeña); macrocefalia (cabeza grande); braquicefalia (la cabeza es desproporcionadamente ancha de oreja a oreja en comparación con la medición de frente a atrás). Un bebé Unique tenía dos años antes de que pudiera sostener su cabeza.

En algunos bebés y niños, se encontró una anomalía estructural del cerebro, mucho más comúnmente entre los jóvenes con una forma no mosaica de tetrasomía 9p. Las anomalías estructurales, como los ventrículos agrandados (espacios llenos de líquido) dentro del cerebro, la ausencia o el subdesarrollo del cuerpo calloso (el haz de fibras nerviosas que unen los dos hemisferios del cerebro) y Dandy Walker, pueden detectarse en la ecografía prenatal. La anomalía de Dandy Walker es un quiste en la parte de control del equilibrio del cerebro (cerebelo) que está involucrada con el cuarto ventrículo, uno de los espacios llenos de líquido dentro del cerebro. Esto puede interferir con la capacidad del cuerpo para drenar el líquido cefalorraquídeo del cerebro, dando como resultado la hidrocefalia, una acumulación de líquido dentro del cerebro (ver más abajo) (El Khattabi 2015; Nakamura-Pereira 2009; Lloveras 2004; Cazorla Calleja 2003; Stumm 1999; Andou 1994; Melaragno 1992; Balestrazzi 1983; Cuoco 1982; Garcia-Cruz 1982; Peters 1982; Ghymers 1973; Unique). Otras anomalías cerebrales incluyen: subdesarrollo de la materia gris tanto en el cerebelo como en los hemisferios cerebrales; lisencefalia (superficie del

exotropía (estrabismo divergente), que con frecuencia es intermitente, y la falta de visión estereoscópica (alineación conjunta de los ojos), que causa la pérdida de la visión 3D y la percepción de la profundidad. El estrabismo se puede tratar con parches, anteojos, ejercicios o corrección quirúrgica. En al menos un niño *Unique*, el estrabismo se corrigió a los seis años.

Hay 12 casos de miopía marcada y un niño y dos adultos están registrados como deficientes visuales. Otros niños tienen ojos hundidos; ojo perezoso (ambliopía); movimientos oculares no controlados (nistagmo); un desarrollo anormal del iris; daño en la parte de la parte posterior del ojo conocida como área coriorretiniana; un solo ojo; vista larga; y cataratas (El Khattabi 2015; Lloveras 2004; Cazorla Calleja 2003; Dutly 1998; Tonk 1997; Papenhausen 1990; Balestrazzi 1983; Cuoco 1982; Garcia-Cruz 1982; Abe 1977; Orye 1975; *Unique*). En al menos un niño, el desarrollo de una buena visión se vio afectado por el aumento de la presión dentro del cerebro (Stumm 1999).

■ Oído

Una pérdida auditiva de leve a moderada parece ser común en casi tres cuartos (16/22) de los miembros de *Unique* afectados. Las pruebas de audición al nacer a menudo son normales, y la pérdida de audición se desarrolla debido a la "oreja de pegamento", empeorando para algunos niños debido a los conductos del oído externos inusualmente estrechos y el exceso de cera en el conducto auditivo, en algunos casos (Sepahi 2010; Tonk 1997; Melaragno 1992 Orye 1975, Único). La oreja de pegamento generalmente se trata insertando tubos de aireación (ojales) en el tímpano y esta operación quirúrgica puede necesitar repetirse. Es posible que la audición normal no se logre con la aireación del espacio detrás del tímpano (oído medio) y que los audífonos puedan ayudar como medida temporal o de mayor duración, aunque esto parece ser poco común. Debido a que los niños corren el riesgo de retraso en el habla, las preocupaciones de los padres deben ser atendidas con anticipación y se debe brindar terapia en el hogar o en la escuela.

“ Tenía orejas de pegamento durante muchos años, que se trató con la inserción de ojales. Ella no tiene problemas ahora. ” - 29 años

“ Pérdida auditiva de leve a moderada. Canales del oído estrechos. Problemas con la acumulación de cera. ” - 26 años

■ Manos y pies

Las manos a veces se ven afectadas por la tetrasomía 9p con características como dedos y pulgares doblados y acortados, en ocasiones superpuestos entre sí o unidos por un puente de piel y tejido, así como uñas anormales o faltantes. Las puntas de los dedos pueden acortarse notablemente e incluso faltar. La experiencia *Unique* es que estas características son raras, generalmente no afectan la forma en que un niño usa sus manos y solo necesitan corrección cuando se afecta el uso de las manos.

Algunos bebés también regurgitaban sus alimentos con frecuencia y con fuerza, y corrieron el riesgo de aspirar la leche cuando esta se colaba por la tráquea. Esto se conoce como enfermedad de reflujo gastroesofágico (ERGE) y se puede ayudar sosteniendo a un bebé en posición vertical para alimentarlo y dejándolo en posición semi vertical después. Su médico puede recetar leches que son más espesas y fáciles de mantener, y los medicamentos que ayudan a los alimentos a mantenerse dentro del estómago y actuar contra el efecto ácido del contenido del estómago en el esófago. Si estas medidas no funcionan, es posible fortalecer la válvula entre el esófago y el estómago con una operación quirúrgica llamada funduplicatura.

Varios padres *Unique* informan que su hijo tuvo problemas de estreñimiento; varias familias han encontrado que los medicamentos laxantes, como el polvo de polietilenglicol, han ayudado con los síntomas.

Tenemos un informe de alimentación de un bebé con problemas cardíacos significativos; Lógicamente, este niño fue alimentado por un tubo de gastrostomía (tubo G) directamente al estómago. Varios otros niños han necesitado un tubo de gastrostomía; en al menos un caso se eliminó con éxito a la edad de cinco años (*Unique*).

Bastantes bebés con tetrasomía 9p tienen el paladar hendido (una división en el techo de la boca), a veces con una división en el labio superior también, pero la alimentación curso sin problemas, incluso en un bebé con labio leporino y paladar (El Khattabi 2015; Orye 1975). Por lo general, los bebés con labio o paladar hendido tienen mayores dificultades para alimentarse hasta que su condición se estabiliza o se corrige quirúrgicamente. Sabemos que un adulto come bien, pero parece tener problemas con la masticación y no puede chupar una pajilla [*Unique*].



14 meses

“ Tuvo problemas para aferrarse a la enfermera. Era muy leve y no requería tratamiento. ”

“ Tenía dificultad para tragar y para la aspiración. Su pequeño tamaño hizo que los médicos pensarán que no estaba creciendo y decidieran insertar un tubo de alimentación. ”

“ El ERGE estuvo presente y tenía varias alergias alimentarias severas. Se administraron medicamentos orales para el ERGE. ”

“ Fue un excelente lactante durante dos años enteros. ”

Crecimiento

Pesos al Nacimiento a término: No mosaico 2lb 11oz /1.21kg a 5lb 15oz /2.7kg
Mosaico 3lb 10oz/1.644kg a 8lb 8oz/ 3.856kg

Casi tres cuartos (15/21) de los niños de *Unique* para los cuales tenemos información relacionada con el crecimiento, y el 40% de los niños reportados en la literatura médica, tuvieron retraso en el crecimiento (El Khattabi 2015; Unique). Para algunos esto fue transitorio, mientras que para otros la demora continuó hasta bien entrada la infancia o durante la misma. De hecho, no parece haber una relación clara entre el retraso del crecimiento antes del nacimiento y la altura en la infancia, con ejemplos de bebés pequeños para la edad gestacional que se convierten en niños de estatura media (Lloveras 2004) y otros de bebés con peso promedio al nacer que más tarde tuvieron retraso en el crecimiento (Stumm 1999; Unique).

La altura y la constitución corporal son variables, con algunos adultos bajos (5'1"/1.55m en una niña de 19 años; un hombre adulto de la altura de un niño de 12 años), mientras que otros son de estatura promedio (5'9"/1.75m en un niño de 16 años; 5'11"/1.8m en un niño de 15 años) sin embargo, los datos suministrados a *Unique* sugieren que, en general, la estatura y la estatura están por debajo del promedio. La constitución corporal también varía de robusto a leve, con más niños descritos como leves o delgados. No sabemos si los niños con tetrasomía 9p continúan creciendo en sus 20 años, como hacen algunos con trisomía 9p.

“Es delgado, para asombro de quienes saben cuánto puede comer.” - Adulto

Desarrollo: sentarse, moverse, andar (habilidades motoras groseras)

Muchos bebés y niños llegan tarde para alcanzar sus "hitos" de sentarse y caminar, y reciben ayuda de la fisioterapia regular. Sin embargo, existe una amplia gama de habilidades eventuales, ya que algunos niños adquieren habilidades de movilidad aproximadamente a la misma edad que los niños típicos y otros muestran un retraso más evidente. Entre los niños de *Unique*, la habilidad de rodar se logró entre los tres y los 18 meses; sentado entre cuatro meses y cuatro años (con la mayoría sentado a los 12 meses); gateando o arrastrando los pies entre seis meses y tres años; y caminar independientemente entre los 12 meses y los siete años (con aproximadamente la mitad caminando a los dos años).

La movilidad se ve afectada por el tono muscular anormal y muchos niños tienen tono bajo (hipotonía) o, en algunos casos, tono alto (hipertonía). Los bebés con bajo tono muscular al nacer se sienten flojos y les cuesta erguir la cabeza. El tono muscular bajo generalmente mejora con la madurez, pero aún puede estar presente en los adultos. La fisioterapia regular ayuda, y el uso de aparatos ortopédicos como botas de apoyo también puede ayudar a aumentar la movilidad.



capacidad de dormir durante el día sin interrupciones (aún siestas durante 1.5-2 horas al día). Puede calmarse para dormir cuando se despierta por la noche ahora (todavía normalmente una o dos veces por noche).” - 3 años

“Me despertaba una vez casi todas las noches entre las edades de 18 meses y 16 años, provocada por un cambio de domicilio.” - 26 años

“Tiene apnea del sueño y tuvo dificultades para respirar (un estridor) después de la operación cuando le repararon los labios, además de un tirón de algún tipo que restringía su respiración. Ha tenido dos estudios del sueño y el segundo concluyó que todo está mejorando a medida que crece.” - 16 meses

Cuestiones de Salud

■ Anomalías articulares

Las anomalías en las articulaciones son una característica conocida de la tetrasomía 9p al nacer, con articulaciones extremadamente flojas (hipermóviles) (codos, muñecas, rodillas, caderas) (El Khattabi 2015; De Azevedo 2003; Tonk 1997; Leichtman 1996; Linuma 1994; Cavalcanti 1987; Shapiro 1985; Moedjono 1980; Unique). Esto significa que los bebés y los niños pueden mover sus extremidades a posiciones que otros encuentran imposibles. Si bien esto no puede causar problemas, la hipomovilidad a veces se asocia con dolor y rigidez en las articulaciones y músculos, articulaciones que se dislocan (salen de posición) fácilmente y lesiones, incluso esguinces.

Los niños con articulaciones muy flojas pueden necesitar aparatos ortopédicos adicionales (soportes, férulas) antes de poder caminar. En algunos casos, las articulaciones son inusualmente apretadas y pueden requerir cirugía y alargamiento del tendón para ampliar su rango de movimiento. Algunos niños tienen un grado de displasia de cadera, en la cual las articulaciones de la cadera se dislocan fácilmente. Esto puede ser evidente al nacer o desarrollarse más tarde. En cualquier caso, se trata con férulas y, si es necesario, con inmovilización en yeso y, posiblemente, cirugía (Eggermann 1998; Papenhausen 1990; Unique).

■ Columna

Algunos bebés nacen con o desarrollan una curvatura espinal, ya sea curvándose hacia los lados (escoliosis) o hacia adelante (cifosis). Subyacente a la curva puede haber anomalías en el tono muscular y, en algunos casos, los huesos de la columna vertebral (vértebras) pueden estar fusionados o formados incorrectamente. La curvatura se puede tratar con fisioterapia y ejercicios, o se puede necesitar un soporte de apoyo. Si la curva se marca, es posible enderezar la columna con barras (Dhanda 2002; Stumm 1999; Verheij 1999; Dutly 1998; Melaragno 1992; Sjöstedt 1989; Balestrazzi 1983; Moedjono 1980; Unique).

■ Vista

Las dificultades conocidas incluyen un estrabismo (estrabismo), que incluye

9p a la edad de seis años debido a su apariencia facial y retrasos en el desarrollo (incluidas deficiencias en el habla y el lenguaje y problemas de comunicación social) se diagnosticó posteriormente con un trastorno del espectro autista. (TEA) (Chen 2012).

Los TEA incluyen el autismo y el trastorno de Asperger y se asocian con habilidades sociales deficientes, problemas con la comunicación y la necesidad de llevar a cabo conductas repetitivas y restrictivas de las que un individuo se siente cómodo. Un trastorno relacionado pero distinto llamado trastorno obsesivo-compulsivo (TOC), que puede coexistir junto con un TEA o manifestarse por separado, describe a un individuo que experimenta ansiedad que puede aliviarse hasta cierto punto al llevar a cabo rituales específicos y repetitivos, por ejemplo, lavado de manos obsesivo, conteo / control repetitivo. Aquellos con TOC no obtienen placer de estos comportamientos rutinarios, pero temen que algo malo suceda si no los completan.

Se cree que un solo gen ubicado en el cromosoma 9 en la región 9p24 está vinculado a ASD y OCD (Martinez-Jacobo 2015; Kantojarvi 2010). Existe evidencia anecdótica de Unique de otras personas con tetrasomía 9p que muestran comportamientos de TEA y OCD, pero no se ha establecido un vínculo causal, y algunos expertos opinan que dudan de cualquier vínculo siempre que no se hayan investigado por completo otras causas conocidas o desconocidas [El - Khattabi, *comunicación personal*].

“Es inflexible y necesita estar preparado de antemano para nuevas experiencias. Es altamente organizado y puede ser obsesivo, por ej. Hará las maletas para unas vacaciones con varias semanas de anticipación. Le gusta la rutina y no le gustan los cambios en el momento en el plan. Se pone preocupado y ansioso.” - 26 años

Sueño

Casi la mitad de las familias de *Unique* mencionan que su hijo experimenta cierto grado de interrupción del sueño, aunque las razones aún no se conocen bien. Algunos niños tienen dificultad para conciliar el sueño o no duermen durante largos períodos de tiempo y se despiertan repetidamente en la noche. Algunos experimentan la apnea del sueño, un trastorno del sueño que se caracteriza por pausas en la respiración o períodos de respiración superficial durante el sueño. Algunos padres también dicen que su hijo necesita su presencia reconfortante a la hora de acostarse para quedarse dormidos y que pueden alcanzarlos o llamarlos en la noche.

Puede ser un reto para toda la familia cuando un niño no se acomoda bien para dormir o no está durmiendo lo suficiente. Nuestro documento [Problemas de sueño en la guía de niños con trastornos cromosómicos](#), en la sección de guías prácticas para familias de nuestro sitio web, tiene más información.

“Su sueño ha mejorado mucho últimamente. Cuando era un bebé, no dormía en el día durante más de 30 minutos a la vez. A medida que crecía, desarrolló la

La manera casual de de caminar también varía. Mientras que algunos logran una movilidad total y aprenden a subir escaleras (al menos con una barandilla), a correr, a andar en bicicleta, a nadar e incluso a esquiar, otros conservan un estilo de andar desigual y descoordinado y algunos confían en el uso de sillas de ruedas para largas distancias y al aire libre. En general, parece que los menos afectados o no afectados en la primera infancia tienen más probabilidades de alcanzar la movilidad normal y la destreza deportiva en la edad adulta, mientras que los niños que tienen problemas de movilidad evidentes desde el principio alcanzan un grado más limitado de movilidad. Hay un niño que empezó a caminar a los siete años y ahora de adulto puede caminar largas distancias con otras personas y no usa una silla de ruedas [Unique].



“A los cuatro meses de edad, se parecía mucho a un bebé pequeño. Está mucho mejor hoy, pero todavía tiene bajo tono muscular.” - 2 años

Desarrollo: habilidades manuales y coordinación (habilidades motoras finas)

El desarrollo del uso de la mano y la coordinación mano-ojo se retrasan con frecuencia, pero la evidencia de *Unique* es que los adultos generalmente pueden realizar tareas diarias de cuidado personal. Una familia proporcionó un calendario detallado del desarrollo motor fino de su hijo: usó una cuchara a los 13 meses; Colocó tres ladrillos en una torre a los 21 meses; Usó cuchillo y tenedor a los 27 meses; Rebotó y atrapó una pelota a los 27 meses; Dibujó un círculo a los 36 meses; Dibujó una persona a los 42 meses. Como adulto, este joven puede vestirse y cuidarse solo, pero necesita ayuda con botones pequeños y cordones para zapatos. Otro joven de veinte años come con un tenedor y una cuchara, y sabe cómo vestirse, pero necesita ayuda.



8 años

“Sus habilidades motoras finas son bastante buenas. Todavía prefiere alimentarse con sus dedos en lugar de usar una cuchara y un tenedor, lucha más con un tenedor que con una cuchara. Todavía no está en edad de escribir, así que no estoy segura de cómo se las arreglará con un lápiz, pero trabaja en “habilidades de preimpresión” en preescolar.” - 4 años

“Estas habilidades han progresado bastante rápidamente en los últimos 12 meses. Actualmente sigue teniendo problemas con las habilidades motoras finas, por ejemplo. Botones de cierre, pero la coordinación mano-ojo está solo ligeramente por detrás.” - 12 años

“Un poco torpe y le cuesta el trabajo preciso.” - 26 años

Desarrollo: uso del aseo

Los datos relacionados con la edad a la que los niños con tetrasomía 9p fueron entrenados para usar en el baño son limitados; sin embargo, dentro de la serie Unique, para algunos entrenamientos de inodoro fue exitoso entre 27 meses y seis años, aunque no fue posible para todos.

“Usa el inodoro y el bide y rara vez a petición nuestra.” - 4 años

“Fue capaz de usar el aseo a los 2.5 años.” - 19 años

“Moja la cama y a veces hay accidentes debido al uso de laxantes para el estreñimiento.” - 9 años

Aprendizaje

El rango de capacidad de aprendizaje es muy amplio, pero es de esperar cierto grado de discapacidad de aprendizaje. En un extremo del espectro se encuentra un adulto con una carrera profesional y los niños que asisten a las escuelas ordinarias, que pueden seguir el plan de estudios estándar (a veces con ayuda para dificultades específicas de aprendizaje) y lograr una variedad de calificaciones al acabar la escuela. En el otro extremo están los niños y adultos con una discapacidad de aprendizaje moderada a grave. Un plan de EHC que permite soporte 1: 1 ha demostrado ser muy valioso para muchos niños. La evidencia sobre el aprendizaje proviene principalmente de *Unique* y muestra que, en general, los niños con tetrasomía 9p tienen dificultades de aprendizaje leves a moderadas. Muchos aprendieron a leer, escribir y usar un teclado entre las edades de cinco y 11 años. La edad de la primera lectura no necesariamente predice la capacidad eventual, ya que uno de los adolescentes con mayor rendimiento fue un lector relativamente tardío. Se producen áreas específicas de alta capacidad y dificultades específicas de aprendizaje y un tema común parece ser una facilidad para el aprendizaje visual. Los padres también mencionan que, a veces, sus hijos pueden ser reticentes a adquirir nuevas habilidades, y se sienten frustrados si no pueden dominarlos rápidamente, pero a través de la repetición y el estímulo a menudo se dominan nuevas habilidades.

- Un hombre adulto disfruta del trabajo práctico y tiene buena memoria para algunas cosas, pero no puede leer y no tiene interés en escribir. Estuvo en una escuela especial de dos a 19 años, luego en una universidad residencial durante tres años y ahora está terminando un curso de medio tiempo en una universidad local de necesidades especiales.
- Una niña de 19 años tiene una memoria altamente desarrollada para las

con dificultades de frustración dentro del hogar le ha ayudado un cuadro de comportamiento y un claro sistema de recompensa.

“Una personalidad muy extrovertida que se enfrenta bastante bien socialmente. Puede acercarse a extraños, pero se retirará o procederá dependiendo de la reacción que reciba. Ella se da cuenta de las señales sociales y está muy dispuesta a ayudar. Ella iniciará la asistencia y predecirá tus necesidades.” - 19 años

“¡Feliz! Tan feliz, contento, totalmente enamorado de su familia, cariñoso y de espíritu dulce.” - 3 años

“Mi hija es una niña muy feliz, tranquila, cariñosa, encantadora y amigable. Se adapta fácilmente a nuevas situaciones y personas. No se siente abrumada fácilmente. Se calma fácilmente. Es muy sociable y una comunicadora motivada.” - 4 años

“Es un niño amigable con un fantástico sentido del humor.” - 12 años

“Es un niño tan increíble. ¡Está constantemente en movimiento! Le encanta estar en lo alto y eso incluye estar en los brazos de alguien. Él ama a sus hermanos y tiene un vínculo especial con su papá. Es feliz pero tranquilo y comienza a mostrar algo de timidez con los extraños. Se comprometerá pero no es super expresivo sin ser estimulado. Sin embargo, él siempre está pendiente (mirando para ver si lo estás mirando).” - 2 años

“Una personalidad simpática, muy cariñosa. La mayor parte del tiempo es encantador y continúa comportándose bien fuera del entorno familiar. Puede ser bastante obsesivo a veces, por ejemplo. limpieza, lavado de ropa, etc. Socialmente es popular pero su inmadurez le dificulta tener una amistad cercana con personas de su edad.” - 16 años

“Un niño muy dulce y cariñoso, tiene una aguda percepción del verdadero ser de la gente.” - 15 años

“Es sociable pero le lleva tiempo establecer relaciones, aunque pueden llegar a ser muy positivas. Es vulnerable sin la supervisión de un adulto y puede ser volátil. Se interesa por el mundo que lo rodea y por lo general a la gente le gusta. Es respetuoso de la ley y confiable.” - 26 años

“Socialmente, ella se lleva muy bien con extraños; se lleva bien con la familia hasta que no pueda hacer lo que quiere.” - 10 años

“Muy amable, le encanta parar y charlar con la gente. Feliz y alegre y su felicidad se contagia a todos.” - 6 años

Otros comportamientos

Una mujer de 20 años de edad a la que se le diagnosticó tetrasomía en mosaico

“ Habla en oraciones completas, pero la mayoría de las personas no siempre pueden entender lo que dice. ” - 12 años

“ Tiene 3-5 signos, 3-6 tipos diferentes de gruñidos, usa imágenes de dispositivos de comunicación aumentativos / alternativos (ACC) de un pequeño folleto (principalmente comida) y apunta a cosas que quiere. También agarra mi mano y me “aleja” por cosas que no quiere. ” - 3 años

“ Varía dependiendo del nivel de emoción / tristeza / enojo / importancia y de la rapidez o urgencia con la que quiere expresar su punto de vista. Usa oraciones en su mayoría completas con mala gramática, por ejemplo “No me gusta eso”. ” - 12 años

“ Utiliza estructuras de oraciones normales con un amplio vocabulario, incluidas algunas palabras especializadas, por ejemplo, con respecto al ciclismo, el esquí y el trabajo. ” - 26 años

Comportamiento

La evidencia de *Unique* muestra que los niños y adultos con tetrasomía 9p son personas amorosas, felices, cariñosas y, en general, tienen un temperamento abierto y sociable. Algunos son algo tímidos, mientras que otros pueden ser demasiado amistosos con los extraños. No existe una relación obvia entre el comportamiento y la capacidad de aprendizaje, aunque aquellos niños con mayores dificultades de funcionamiento estarán en un entorno donde se espera menos de ellos. Los individuos tienen dificultades para interpretar y responder adecuadamente a las señales sociales y esto es más evidente en aquellos que se encuentran en un entorno general fuera de su familia. Pueden ser muy populares entre sus compañeros, pero les resulta más fácil relacionarse con personas mayores o más jóvenes que ellos mismos.

Dentro de la familia, los niños pueden experimentar dificultades con frustración, rabietas, depresión y para acomodar a sus hermanos y hermanas, mientras que algunos niños pueden tener dificultades para entretenerse y requieren un mayor grado de atención 1: 1.

El acceso temprano a consejos, aportes y terapia ayudará a aquellas familias que se encuentren en dificultades con el comportamiento de sus hijos. Un niño tiene un diagnóstico de trastorno por déficit de atención con hiperactividad (TDAH) pero el medicamento metilfenidato (Ritalin) controla la inquietud y los comentarios inapropiados. A otro niño



7 años

personas, los próximos eventos, la propiedad perdida o extraviada y las direcciones de viaje. Es más capaz de aprender tareas prácticas que tareas académicas. Es extremadamente observadora e interesada en las personas. Puede firmar su nombre, copiar la mayoría de las letras y escribirlas con indicaciones verbales. Asistió a una escuela primaria general y secundaria especial.

■ Un niño de 16 años que ha asistido a una escuela convencional con apoyo 1: 1 aprobó los exámenes de ingreso de la escuela del Reino Unido en matemáticas, ciencias y arte y diseño y muestra fortalezas particulares en temas donde se minimiza el uso de palabras. Tiene talento para el arte abstracto y el impresionismo.

■ Un niño de 15 años muestra una excelente memoria, incluso notable, a largo plazo, pero tiene una memoria pobre a corto plazo. Es un fuerte aprendiz visual y es bueno en matemáticas. Tiene dislexia que evita la lectura ávida, pero escucha historias como Harry Potter. Su dibujo y escritura son normales. Asiste a una escuela privada para estudiantes con inteligencia normal pero con problemas de aprendizaje.

■ Una niña de 13 años, que asiste a una escuela secundaria convencional, lee libros para niños de 8 a 10 años y escribe en un nivel similar al estándar.

■ Otra niña, de 10 años, tiene muy buena memoria y sabe inglés. Asiste a una escuela especial donde su aprendizaje es más ayudado por su determinación, por la observación de las personas y las cosas que la rodean y su buena memoria.

■ Una niña de seis años también tiene muy buena memoria y está dispuesta a aprender, pero le falta concentración y confianza. Lee libros escolares, puede escribir su nombre, algunas letras y algunos números y puede dibujar personas y mariposas. Asiste a una escuela convencional con apoyo adicional.

“ Mi hija de cuatro años asiste a un preescolar integrado, donde aproximadamente el 70% de los niños tiene necesidades especiales y el resto está en desarrollo. Pasamos por un proceso del Comité de Revisión de Educación Especial (un proceso opcional para las familias de niños que son elegibles para comenzar preescolar: cumplir cuatro años dentro del año calendario). Rechazamos la recomendación de una asignación de educación especial para el jardín de infantes y, al final, hemos decidido retrasar el jardín



26 meses

de infantes durante un año más. Después de eso, esperamos enviarla a nuestra escuela local para al menos cursar un preescolar de primer y segundo año (ella tendrá cuatro / cinco y cinco / seis en esos años), donde estará con compañeros de desarrollo típico y (esperamos) recibir algún apoyo adicional de un asistente educativo y un asistente de necesidades especiales. Puede frustrarse y distraerse fácilmente si no tiene éxito inmediato con algo, especialmente con las habilidades motoras finas, aunque esto parece estar mejorando a medida que crece. Aunque es joven, muestra algunas habilidades de alfabetización temprana apropiadas para su edad (reconocimiento de letras y números). Es una niña muy física y activa. A ella le gustan las experiencias sensoriales: pintura, creación artística, plastilina, panadería, ese tipo de cosas. ”

“ A mi hijo se le diagnosticó una "discapacidad específica de aprendizaje", lo que significa un trastorno en uno o más de los procesos fisiológicos básicos involucrados en la comprensión o en el uso del lenguaje, hablado o escrito, que puede manifestarse en la capacidad imperfecta de escuchar, pensar y hablar, leer, escribir, deletrear o hacer cálculos matemáticos. Va a una escuela estándar y está en un aula regular con sus compañeros. Se le asigna un amigo que lo ayuda con sus tareas y también trabaja 1: 1 con un maestro especial para completar las tareas. Sus tareas son diferentes a las de sus compañeros, es decir, no son muchas o bien son preguntas más simples. Ha tenido terapia ocupacional, fisioterapia y terapia del habla a lo largo de su educación. Actualmente solo realiza terapia ocupacional ocasional y terapia de habla seminal. ” - 12 años

“ Socialmente es bastante capaz, y está en un programa educativo especial para personas con discapacidades leves. Es persistente y está muy ansioso por aprender: al final acaba aprendiendo, pero a un ritmo tardío. Sus principales áreas de fortaleza son la lectura y la memorización, y está ansioso por aprender nuevos trabajos prácticos. ¡Nuestro proceso Early On fue muy fácil y el distrito escolar se acercó a mí de manera proactiva cuando tenía un año de edad! La información fue inicialmente proporcionada por mi médico. El médico también proporcionó proactivamente información al Estado. El Programa de Educación Especial al que asiste se llama Programa de Aprendizaje Creativo y está integrado en el 30% del día. La mayoría de las actividades académicas son en el aula de educación especial; Aquellas especiales y más actividades sociales están integrados con el resto. Ha tenido terapias ocupacionales, del habla y físicas, pero el habla es la más intensiva, ya que tiene apraxia severa del habla. ¡Mi consejo sería ser un defensor de su hijo! Si no te parece bien, no lo aceptes. ¡Nadie conoce a tu hijo tan bien como tú! ” - 9 años

Lenguaje y comunicación

La capacidad de hablar y conversar generalmente refleja las habilidades de aprendizaje, por lo que los niños que necesitan un mayor apoyo de aprendizaje tienden a ser aquellos que comienzan a hablar más tarde y desarrollan un

lenguaje menos complejo. Los niños cuya capacidad de aprendizaje está dentro del rango normal pueden mostrar poco o ningún retraso en adquirir inicialmente el habla y el lenguaje y desarrollar habilidades de conversación complejas y un amplio vocabulario.

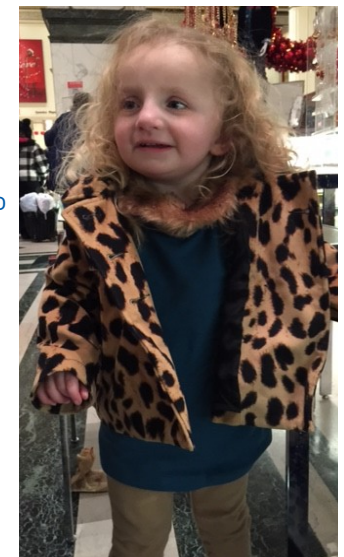La información proporcionada a *Unique* indicó que la mayoría de los niños [21/24] tenían retraso en el habla y esto podría estar relacionado con la pérdida auditiva (*ver más abajo*) y el tono muscular bajo. Varios padres informaron que incluso cuando el habla se demoraba, hubo una gran mejora en el habla más tarde en la infancia. Las primeras palabras generalmente han surgido entre nueve meses y cuatro a cinco años y las palabras vinculadas y frases más largas a los 10 años, pero no todos adquieren el habla. Hay grandes diferencias entre los individuos en la comprensión, con la comprensión y la expresión a la par en algunos niños, mientras que en otros las habilidades expresivas superan el lenguaje receptivo o viceversa. En los casos donde las personas no hablan o tienen muy pocas palabras, la comunicación se consigue mediante la escritura, el gesto, la expresión facial y la tecnología de asistencia.

Incluso entre los que hablan con fluidez, alguna falta de claridad ha tendido a persistir en un pequeño grupo de familias que remarcan la desordenada fonología de su hijo y la incapacidad de discriminar entre los sonidos s, f, th y v. Una evaluación realizada por un terapeuta del habla debe ser capaz de identificar las dificultades específicas de su hijo que permiten sesiones de terapia regulares adaptadas a las áreas de necesidad específicas de su hijo. La terapia del habla ha demostrado ser beneficiosa para muchas *Unique* familias.

“ Parece entender muchísimo incluso aunque no pueda comunicarse a través del lenguaje. ” - 2 años

“ Mi hija es una "comunicadora total", usa lenguaje de señas, habla (palabras y aproximaciones de palabras), utiliza gestos y vocalizaciones, a menudo en la misma oración. Ella solo dice una o dos palabras a la vez. Tiene 40-50 signos, un par de palabras que otros pueden entender (mamá, papá, su nombre) y aproximadamente 30 palabras aproximadas hechas con solo unos pocos sonidos del habla. Por ejemplo, ella dirá 'ba' para pelota (ball), baño (bath), autobús (bus), vagabundo (vagabond), etc.

Ve a un terapeuta del habla que se enfoca específicamente en el habla y que trabaja en los desafíos de la motricidad oral a través de un método llamado PROMPT cada dos semanas. Su dispositivo de comunicación es un iPad con el software Speak For Yourself. Ella comenzó a usar eso hace un mes y está progresando. ” - 4 años



3 años