

## Información y apoyo.



**Rare Chromosome Disorder Support Group,**  
G1, The Stables, Station Rd West, Oxted, Surrey. RH8 9EE  
Tel: +44(0)1883 723356  
info@rarechromo.org | www.rarechromo.org

### xyTurners

info@xyxo.org  
Box 5166, Laurel, MD 20726, USA

### xy/xo Turners Syndrome Girls UK Facebook group

www.facebook.com

### Turner Syndrome Support Society (UK)

13 Simpson Court, 11 South Avenue, Clydebank Business Park  
Clydebank, Scotland G81 2NR  
Tel +44(0)141 952 806 | Helpline 0845 2307520 | www.tss.org.uk

### Únete a la familia Unique, para recursos de enlaces para toda la familia, información y apoyo.

Unique es una organización sin fines de lucro y no es financiada por el gobierno y depende exclusivamente de las donaciones y becas. Si usted puede, por favor haga una donación en nuestra página de web:

www.rarechromo.org

Por favor ayúdenos a ayudarlo.

Unique dispone de las listas de mensajes y páginas de internet de otras organizaciones para ayudar a las familias a buscar información. Esto no significa que respaldamos el contenido o que tengamos responsabilidad de este.


Esta guía no sustituye los consejos médicos de su doctor. Las familias deben de consultar a un profesional en medicina para todo asunto relacionado a su diagnóstico genético, el control y la salud. Esta información se cree es la mejor al momento de la publicación. Unique la ha recopilado y ha sido revisada por el Dr. William G Reiner, Profesor de Pediatría y Urología y siquiatría en adolescentes y niños, de la Universidad de Oklahoma, USA y por el profesor Maj Hultén BSc PhD MD FRCPPath, Profesor de Genética Reproductiva, de la Universidad de Warwick, UK. (PM).

Version 1.0 (PM) 2011

Version 1.1 2014

Traducción: Olga Rivas

Copyright © Unique 2014



# 45,X/46,XY, Incluyendo reorganizaciones del cromosoma Y



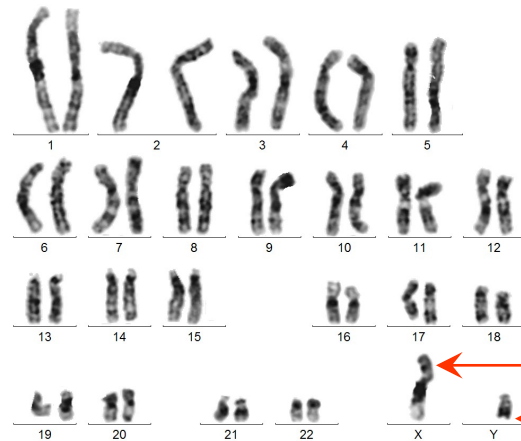
## Fuentes y referencias

La información incluida en esta guía se obtuvo de la literatura médica y de los propios miembros de Único. La información se consiguió particularmente por medio de extensos análisis de personas diagnosticadas con 45,X/46,XY. Se incluye el nombre del primer autor y la fecha de la primera publicación para permitir una búsqueda en la página de internet PubMed ([www.ncbi.nlm.nih.gov/pubmed](http://www.ncbi.nlm.nih.gov/pubmed)) de los resúmenes de los artículos originales. Si usted desea, puede obtener estos artículos por medio de Único. Las revisiones incluyen: Hsu 1989; Chang 1990; Telvi 1999; Fernández-García 2000; Siffroi 2000; Willis 2006; Álvarez Nava 2008; Layman 2009.

## 45,X/46,XY, Incluyendo reorganizaciones del cromosoma Y

“Nosotros hemos manejado el diagnóstico muy bien. El único y gran problema que tuvimos fue cuando se nos dijo que tenían que verificar su sexo. Fue un momento difícil, principalmente me impactó no poder hablar abiertamente de su condición por la naturaleza del problema. *Padre/madre de un niño de dos años.*”

“Nos tomó bastante tiempo el adaptarnos. ¿Qué dices cuando descubres que tus órganos reproductores son parte masculinos y parte femeninos? ¿O incluso que esto también afectó tu cara? La diabetes de mi esposo tiene más efecto en nosotros ahora, sin embargo, él creció hasta llegar a ser adulto como varón pero cambió su sexo a hembra.”



La mayoría de la gente tiene dos cromosomas sexuales en las células de su cuerpo. Las mujeres tienen dos cromosomas X y los hombres tienen un cromosoma X y un cromosoma Y. La gente con 45,X/46,XY tiene dos tipos de células diferentes. Unas células contienen un cromosoma X y uno Y, y las otras contienen un solo cromosoma X. Un considerable número de personas con 45,X/46,XY tienen una variante del cromosoma Y, el cual tiene una estructura inusual.

Ver 45,X/ cromosoma Y con estructura anormal. (Páginas 13-15).

Los dos tipos de células diferentes, las que sólo tienen una X, y las otras, que tienen X e Y, se pueden encontrar por todo el cuerpo: en sangre, piel, cerebro, corazón, dientes, órganos reproductores, etcétera. La proporción de células X en relación con células XY puede variar en los diferentes órganos del cuerpo.

Si el cuerpo entero tuviese únicamente células XY, el resultado sería un hombre o un niño típico. Cuando algunas células sólo contienen una X, se presenta la condición de 45,X/46,XY. Esta condición tiene muchos nombres diferentes: Turners-XY, mosaico XY/XO y XO/XY. El uso de la expresión 45,X/46,XY es probablemente la mejor, la más acertada y menos confusa.

Los niños con 45,X/46,XY aparentemente se ven normales y pasan desapercibidos hasta que llegan a la edad de la pubertad o incluso después. En algunos casos, en la proporción de uno 1 a 20, se trata de mujeres y tienen una forma de síndrome de Turner, es decir, que se

## 45,X/46, idic(Yq) o idic(Yp)

Algunas veces los cromosomas Y dicéntricos consisten en dos copias del brazo largo (q) con 2 copias de una pieza del brazo corto (p). Este arreglo puede ser llamado idic (yq), dic (Yq) o i (Yq). Algunas veces los cromosomas Y dicéntricos consisten en dos copias del brazo corto (p), con dos copias de una pieza del brazo largo (q). Este arreglo puede ser llamado idic (Yp), dic (Yp) o i (Yp). Todos los resultados son posibles: -Puede ser: femenino, masculino e incierto. La creencia que la mayoría de las personas que reciben este diagnóstico son mujeres puede ser el resultado de una información distorsionada (Valetto 2004; Willis 2006).

## 45,X/46,XYq-

Pueden faltar partes del brazo largo del cromosoma Y. Estas deleciones se muestran como Yq- y están asociadas con infertilidad cuando faltan las regiones FAZ (factor azoospermia) en los brazos largos conocidos como FAZ a, FAZb y AZFc. Del 10 al 20 por ciento de los hombres normales infértiles con un cromosoma Y aparentemente normal son, de hecho, portadores de microdeleciones Yq. (Patsalis 1998; Siffroi 2000; Álvarez Nava 2006; Álvarez Nava 2008)

## Anillo Y

Algunas veces ambos extremos del cromosoma Y se pierden y los dos sitios de rotura restantes se unen para formar un anillo. Esto se conoce como r(Y). Cuando los dos testículos ya han descendido, los efectos más comunes son en la estatura y en la producción de esperma. La producción de esperma puede variar desde estar totalmente ausente hasta no estar severamente comprometida. Los problemas del corazón y los riñones son relativamente comunes y los tumores de células germinales tumorales (gonadoblastoma) necesitan ser evaluados (Layman 2009).

## Comportamiento

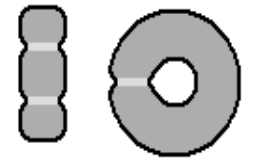No hay un patrón de comportamiento claro y definido. De hecho no se puede predecir el comportamiento de nadie. Algunas personas con 45,X/46,XY tienen un comportamiento que es idéntico a otras personas que tienen cromosomas normales. Por otra parte, otras personas 45,X/46,XY pueden tener un estado de ánimo explosivo, un cierto nivel de comportamiento obsesivo, ansiedad e incluso problemas serios de comportamiento. En un grupo de 12 miembros de Único, 6 fueron diagnosticados con un trastorno de espectro autista. En uno de los niños el comportamiento agresivo era tan difícil de controlar que la familia buscó ayuda en centro especializado para que lo cuidaran. Era muy impredecible, un minuto estaba contando un chiste y al otro minuto estaba golpeando, mordiendo, pateando y siendo verbalmente abusivo; la medicación no lo calmaba. No se sabe si las dificultades de comportamiento están relacionadas con la anomalía de los cromosomas sexuales.

“Usualmente es un niño feliz pero es propenso a que le den berrinches horribles, arrebatos, de groserías y agresión- 12 años de edad.

“El autismo le causa ansiedad y ser posesivo. Él se calma más cuando sabe lo que va a pasar durante el día- 13 años de edad.

“El ser asertivo es muy difícil y mi cerebro lee todo lo que ve, esto hace más difícil poner atención - Originalmente asignado con sexo masculino, reasignando a mujer siendo adulto.

“Un comportamiento inmaduro y desafiante incluyendo indecisión y torpeza, falta de concentración, temperamental posiblemente debido a un sentido de inferioridad o incompetencia. Hombre adulto con una estructura anormal del cromosoma Y.



Cromosomas dicéntrico y en anillo

— Centrómero  
— material genético

45, X; el nivel de mosaicismo en las gónadas y otros tejidos; la línea celular de 45,X; la magnitud de las partes faltantes del cromosoma Y; y en menor grado, de las partes adicionales. En particular, la presencia o ausencia de la región SRY que determina el sexo es un factor clave. Es común que haya más de dos líneas de células y esto complica el panorama. Debido a esta multiplicidad, es particularmente un reto interpretar el diagnóstico de 45, X/ con un cromosoma Y de estructura anormal.

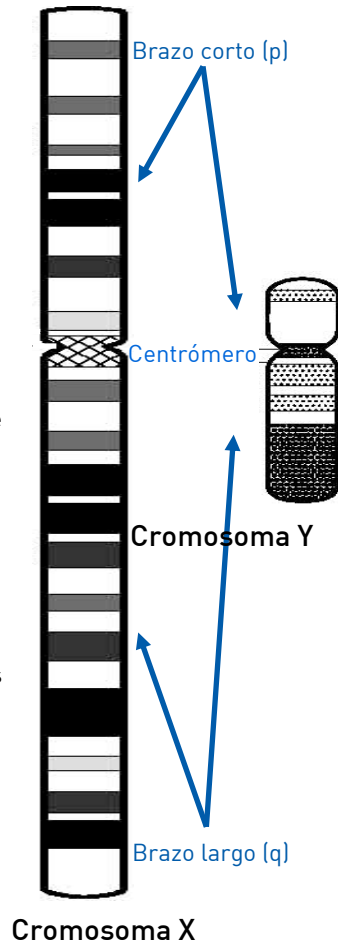
Sin embargo, parece ser más frecuente encontrar que un bebé aparentemente varón se desarrolla normalmente aun cuando hay un rango amplio de posibilidades incluyendo que sea mujer y que tenga genitales ambiguos. Pueden ser más común encontrar mujeres entre los individuos que han sido diagnosticados con 45,X/46,XY. No se puede predecir acerca de la fertilidad en aquellos varones con 45,X/46,XY que son aparentemente normales hasta que han llegado a la pubertad. Los genitales ambiguos son más comunes cuando el punto de quiebra está en el brazo corto del cromosoma. Cada cromosoma tiene un brazo largo llamado q y un brazo corto llamado p, y se unen en un punto llamado centrómero. Las personas con este diagnóstico pueden desarrollar ciertos rasgos del síndrome de Turner y parecen correr el riesgo de tener retraso en el desarrollo. (Layman 2009; Ravel 2009; Willis 2006; Robinson 1999; Teraoka 1998; Tuck-Muller 1995; Hsu 1994; Daniel 1980).

### 45 X con un cromosoma Y estructuralmente anormal: diferentes tipos.

La anomalía más común de la estructura del cromosoma Y que sucede conjuntamente con la línea celular 45, X es la llamada cromosoma **dicéntrico** Y o **isodicéntrico** Y. Un cromosoma Y dicéntrico está compuesto de la unión de dos partes de cromosomas, donde cada una de ellas tiene un centrómero y esta fusionado de punta a punta. En un cariotipo, la palabra dicéntrico se abrevia dic. Un cromosoma Y isodicéntrico es similar a un cromosoma dicéntrico, pero las dos partes del cromosoma Y son imágenes idénticas una de la otra. La abreviatura de isodicéntrico es idic.

Algunas veces hay una tercera línea de célula con un cromosoma Y completo adicional. En este caso el cariotipo mostrará algo como 45,X/46,X,dic(Y)/47,XXY. El resultado más común de un embarazo es un bebé varón aparentemente normal, pero hay una proporción ligeramente más alta de niñas bebés que en el 45,X/46,XY. Si el ultrasonido es normal, es más probable que resulte un bebé varón aparentemente normal. El resultado del embarazo no está relacionado a la proporción de las líneas de células diferentes. Como norma, en términos generales los rasgos son los mismos para 45,X/46,XY con un riesgo posible de deficiencia de crecimiento, retraso del desarrollo e infertilidad. (Daniel 1980; Tuck-Muller 1995; Teraoka 1998; Huang 2002; Willis 2006).

“ En sus primeros días es menos probable que lo dejemos con otras personas porque él se angustia con facilidad. Obviamente esperamos que esto tenga el menor impacto posible en su desarrollo y su futuro, tenemos optimismo en un futuro prometedor - padre de un niño de 22 meses.



parecen más a niñas nacidas con una constitución genética de (cariotipo) 45, X. De cada 20 niños que nacen con 45,X/46,XY, uno muestra un desarrollo incompleto de los órganos reproductores masculino externos y tienen la apariencia de genitales femeninos parcialmente masculinizados. El término **disgenesia gonadal mixta** se usa a veces para hacer referencia a este grupo. La disgenesia gonadal es el desarrollo inadecuado de la gónada o gónadas. Una nueva terminología refiere a esta condición como a un **trastorno de los cromosomas sexuales en el desarrollo del sexo**.

### ¿Qué tan común es 45,X/46,XY?

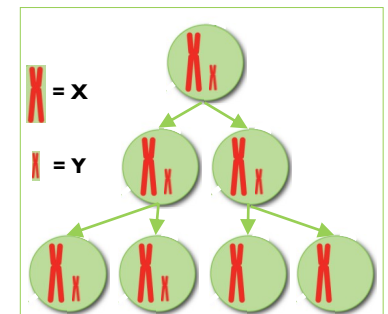
Esta condición es rara, como la mayoría de los errores en el número de los cromosomas. De cada 200,000 bebés que nacen, alrededor de 30 nacen con 45 X/46, XY; lo que equivale a 118 bebés al año en el Reino Unido, 650 en los Estados Unidos y 44 en Australia (Chang 1990). Sin embargo, la gran mayoría de los embriones con números anormales de cromosomas, incluyendo aquellos con 45 X, no sobreviven hasta el término final del embarazo.

Es más probable que los individuos que sobreviven, presenten menos anomalías cromosómicas que aquellos que no llegan a nacer. Las variaciones son muy complejas y el resultado actual en los individuos vivos, frecuentemente no refleja que tengan células con 45 cromosomas (una de las cuales es una X) y el resto con 46 cromosomas (una es X y una es Y). Sin embargo, usamos generalmente la designación de 45, X/46,XY para que se entienda mejor.

### ¿Por qué pasó esto?

Cuando un bebé se concibe se crea una sola célula conteniendo dos copias de cada cromosoma como también los cromosomas sexuales X e Y para un niño y dos X para una niña. Cada célula tiene que copiarse a sí misma y copiar todos los cromosomas que contiene para así poder hacer los billones de células que se forman durante el crecimiento y desarrollo humano. En una situación normal, un individuo tiene 46 cromosomas en todas sus células, siendo uno de estos una X, una Y o dos X.

Sin embargo, algunas veces durante el complicado proceso de copia, puede ser que se pierda un cromosoma. Si se pierde el cromosoma Y, aparecerán células 45X y todas las células que se formen a partir de ésta célula carecerán del cromosoma Y. Por otra parte, todas las células creadas a partir de las células que no han perdido el cromosoma Y, van a ser XY (Telvi 1999). Las células 46,XY van a continuar multiplicándose al mismo tiempo que las células 45 X. El embrión, luego el feto y después el bebé tendrán por lo tanto una constitución 45,X/46,XY. Esto es llamado un cariotipo de **mosaico** porque, como las baldosas para pisos o paredes de mosaico, hay más de un tipo de célula. Algunas veces el cromosoma Y de la célula creada originalmente en la concepción tiene una anomalía estructural. Se cree que dicha anomalía estructural ocurrió primero en el cromosoma Y, haciéndolo menos efectivo a la hora de dividirse y desapareciendo al cabo de algunas divisiones, originando así una línea celular 45, X.



Se usan frases y palabras técnicas específicas para describir algunas de las consecuencias del cariotipo

45,X/46,XY. A continuación encontrará algunos términos clave. Algunas definiciones han cambiado con el tiempo y esto significa que algunas personas incluyendo médicos y grupos de apoyo aun usan términos que ya no se usan.

**Genitalia ambigua:** Una anatomía sexual anormal del recién nacido que hace que surja la pregunta acerca del sexo de crianza apropiado del bebé. Se debe reconocer que la ambigüedad está en los ojos de los observadores. (También ver en [intersex](#))

**Rasgo contralateral:** Únicamente en un lado del cuerpo, una pequeña cicatriz o rasgo de tejido interno compuesto principalmente de tejido fibroso. Éste puede ser que tenga varias células de una gónada con un malfuncionamiento y un desarrollo muy incompleto.

**Disgénesis:** desarrollo inadecuado (o anormal). Como lo es en una [disgenesia gonadal](#) y una [disgenesia gonadal mixta](#). Ver más adelante.

**Disgenética:** Desarrollo inadecuado (o anormal). Como es en [testículos disgenéticos](#): testículos que se han desarrollado anormalmente.

**Testículos disgenéticos:** Los testículos que se han desarrollado anormalmente y son incompletos. Se usa el término de [testículos disgenéticos](#) si se presentan dos testículos que se han desarrollado de forma incompleta. El grado de anormalidad es muy variable, desde un órgano compuesto principalmente de tejido fibroso con varias estructuras tubulares a unos testículos fundamentalmente normales con túbulos pequeños y sólo algunas células germinativas. En la presencia de testículos disgenéticos, los genitales externos pueden ser mayoritariamente femeninos o masculinos, dependiendo del grado de anormalidad funcional de los testículos en útero.

**Rasgo gonadal:** Una estructura muy pequeña parecida a una cicatriz, compuesta principalmente de tejido fibroso ubicada donde la gónada debería de haberse desarrollado. Este término se usa ocasionalmente cuando hay muy pocas células presentes, y están pobremente desarrolladas.

**Cresta gonadal:** La estructura que aparece en un embrión que alrededor de las cinco semanas comienza a formar las gónadas (típicamente ovarios o testículos).

**Células germinativas:** Las células que dan origen al esperma (en los hombres) u óvulos (en las mujeres).

**Gónada:** El órgano que hace el esperma (en los hombres) u óvulos (en las mujeres). En un hombre con cromosomas 46, XY, las gónadas son los testículos. En las mujeres con cromosomas 46, XX, las gónadas son los ovarios. Al principio del embarazo, antes de que los varones y hembras comiencen a desarrollarse de manera diferente lo cual ocurre durante las semanas 6-8, no hay gónadas y sólo existe una cresta gonadal con una apariencia que es igual en ambos sexos.

**Rasgo gonadal:** Una estructura muy pequeña parecida a una cicatriz, compuesta principalmente de tejido fibroso ubicada donde la gónada debería de haberse desarrollado. Este término se usa ocasionalmente cuando hay muy pocas células presentes y muy pobremente desarrolladas.

**Disgenesia gonadal:** Desarrollo incompleto (anormal) de las gónadas durante la vida embrionaria.

**Intersexo:** individuo cuyos órganos sexuales (genitales) y estructuras reproductoras tienen rasgos asociados con ambos sexos, masculino y femenino.

**Disgenesia gonadal mixta:** Usualmente se refiere a un bebé que presenta un desarrollo anormal (asimétrico) de las gónadas embrionarias y fetales lo cual lleva al desarrollo de genitales ambiguos.

**Estructura Müllerian:** Las estructuras embrionarias que se desarrollan dentro del aparato reproductor en las mujeres el cual incluye el útero, la vagina y las trompas de Falopio.

**Estroma ovárico:** Un tejido suave en el ovario dentro del cual se desarrollan los folículos que contienen óvulos inmaduros.

es maligno en sí, pero entre 30 y 40 por ciento de las personas que tiene uno se les transforma en tumor maligno. El ginadoblastoma usualmente se desarrolla alrededor o después de la pubertad, es más frecuente en la adolescencia o en la veintena, pero se puede desarrollar en bebés muy pequeños o en adultos que sobrepasan la veintena.

Algunas veces las gónadas que no funcional o que funcional mal se remueven quirúrgicamente en la infancia (gonadectomía) para prevenir el desarrollo de un tumor, ya que es difícil monitorear de cerca las gónadas internas. Es usual que las gónadas sean removidas a las niñas con el síndrome de Turner o a las niñas con una línea celular XY. Sin embargo no hay un plan de tratamiento uniforme para los niños. Algunos centros ofrecen evaluaciones repetidas durante la niñez, seguidas de ultrasonidos anuales de los testículos a partir de la edad de 4 a 5 años y quizás una biopsia testicular, especialmente cuando la pubertad ha concluido.

Si no se encuentra ninguna evidencia de algo maligno, se continúan los ultrasonidos anuales hasta la edad de 20 años, cuando se hace una biopsia más profunda. Si se encuentra evidencia de algo maligno en la primera biopsia, se hacen ultrasonidos cada 3 meses y la biopsia se repite al año. Si la malignidad persiste, entonces el testículo afectado se remueve quirúrgicamente o se irradia. Si en la segunda biopsia no se encuentran células malignas, las evaluaciones con ultrasonidos anuales se resumen y se hace una biopsia más profunda después de tres años. Usualmente se deja un testículo normal en su lugar. Se considera razonable monitorear muy de cerca a aquellos hombres que han sido identificados durante investigaciones de infertilidad, con exámenes físicos regulares, ultrasonidos pélvicos, estudios endocrinos y análisis de sangre para detectar marcadores de tumores. El posible gen de gonadoblastoma está situado en el cromosoma Y, cerca del punto donde los brazos cortos y largos se unen (la región pericentromérica), y actúa como un gen promotor de cáncer en el contexto de la gónada disgenética. (Layman 2009; Brant 2006; Peña-Alonso 2005; Huang 2002; Atkins 2000; Gravholt 2000; Müller 1999; Telvi 1999; Hsu 1994; Nagafuchi 1992; Chang 1990).

## ¿Puede la gente con 45,X/46,XY tener hijos?

Para los varones aparentemente normales no se puede emitir ningún pronóstico acerca de la fertilidad hasta que se llegue a la pubertad, pero independientemente, sean hombres o mujeres, algunas personas con 45,X/46,XY tienen fertilidad reducida y algunos no pueden tener hijos. Aun así, una mujer con idic Y tuvo dos niños de forma natural. (Landin-Wilhelmsen 2004; Álvarez Nava 2008).

## Otros diagnósticos

**Más de dos líneas diferentes de células:** En algunos casos, además la línea de células con un solo cromosoma X y la línea de células con XY, hay más líneas de células. Regularmente estas líneas pueden contener más cromosomas Y, por ejemplo: 47, XYY, o más cromosomas X, por ejemplo: 47, XXY. Estas líneas adicionales de células significan que otros aspectos del desarrollo van a ser influenciados por esta población de células. Por ejemplo, los niños con sólo 47, XYY cromosomas tienden a ser inusualmente altos comparados con el resto de su familia. De un niño con cromosomas 45,X/47, XYY/46,XY se puede esperar que no sea ni tan bajo de estatura ni tan alto.

## 45,X/ con una estructura anormal del Cromosoma Y

Alrededor de la mitad de las personas con 45,X/46,XY tienen una estructura anormal del cromosoma Y. Puede faltar parte del cromosoma Y, y puede haber una copia adicional de cualquier otra parte. En general, independientemente de la forma del cromosoma Y, los efectos son impredecibles. Se cree que los efectos dependen de múltiples factores: la inestabilidad del cromosoma anormal Y, que conduce a una proporción más alta de células



■ **Anormalidades del corazón:** La coartación de la aorta es una anomalía del corazón en donde la aorta que lleva la sangre del corazón al resto del cuerpo es estrecha. Esto fuerza a la parte izquierda del corazón a bombear más fuerte para pasar la sangre por ese estrecho. El tratamiento es particular para cada niño, pero si es necesario, esa sección estrecha puede removerse quirúrgicamente o hacerla más grande. También son relativamente comunes los huecos entre las cámaras bajas que bombean sangre del corazón (defecto del septum ventricular DSV). En un grupo de 26 miembros de Unique, se encontró que tres de ellos nacieron con defecto en el corazón incluyendo dos con coartación de aorta. Dos de los tres miembros de Unique con defectos cardíacos tienen en cromosoma Y con una anomalía estructural y el otro miembro tiene un cromosoma Y normal. Los dos bebés con coartación de aorta fueron sometidos a una operación quirúrgica para corregir el estrechamiento. Son seguidos regularmente por los cardiólogos pero están saludables y bien. Un tercer bebé nació con malformación en las válvulas del corazón, lo cual causa que parte de la sangre regrese dentro del corazón. Este defecto no le ha causado ningún problema de salud y ahora ya tiene 58 años de edad.

- Pueden ocurrir anomalías renales, incluyendo riñones de herradura (donde estos órganos están pegados por un puente de tejido) o la falta de un riñón. Entre un grupo de Unique de 26 personas, 2 de ellos documentaron problemas en la estructura del riñón pero ninguno de ellos tenía problemas en el funcionamiento de estos órganos.
- Enfermedades autoinmunes incluyendo enfermedades de la tiroides y diabetes. La enfermedad de la tiroides afecta a 1 de cada 26 miembros de Unique. Estas personas reciben terapia de reemplazo de hormona tiroidea. Ninguna de las 26 personas tiene diabetes, pero una de ellas tiene una resistencia leve a la insulina y toma metformin.
- Puede que también ocurra la enfermedad intestinal inflamatoria pero de momento, ningún miembro de Unique está afectado.
- Puede que los huesos de la mano que enlazan la muñeca con los dedos sean cortos, especialmente el hueso que se dirige al quinto dedo (meñique). Las uñas pueden ser pequeñas y poco desarrolladas.
- Los codos pueden formarse de tal manera que estén torcidos hacia adentro y la parte inferior de los brazos salidos más de lo normal (cubitos valgus) pero esto solamente se notó en un miembro de Unique a la edad de 16 años.
- El cuerpo puede ser asimétrico con una pierna más larga que la otra.
- Puede presentarse un higroma quístico. Esto es, una estructura como un saco lleno de linfa, más común en el área de la cabeza y cuello que generalmente se muestra como una protuberancia suave debajo de la piel. Usualmente es removido quirúrgicamente.
- Puede presentarse un higroma quístico. Esto es, una estructura como un saco lleno de linfa, más común en el área de la cabeza y cuello que generalmente se muestra como una protuberancia suave debajo de la piel. Usualmente es removido quirúrgicamente.

### ¿Por qué algunas veces se remueven las gónadas?

Mucha gente con 45,X/46,XY corre el riesgo de desarrollar un tumor (gonadoblastoma) en una o en ambas de sus gónadas. No se sabe con certeza el riesgo actual de desarrollar un gonadoblastoma, pero se cree que está entre el 15 y 20 por ciento, siendo mucho menor en los niños y hombres que se ven completamente varones. En cierto modo, el riesgo es mayor en aquellos que tienen genitales ambiguos y este sobrepasa 20 por ciento en mujeres con 45,X/46,XY.

Cualquier persona con cariotipo disgenético debe ser informada de este riesgo y debe ser examinada regularmente si el tejido gonadal se ha dejado en su lugar. El gonadoblastoma no

**Ovotestis:** Una gónada que contiene tejido con óvulos y testículos ya bien definidos.

**Fenotipo:** Apariencia y otros rasgos, resultado de la interacción de la constitución genética con su medio ambiente.

**Rasgo gonadal:** Una estructura muy pequeña parecida a una cicatriz, compuesta principalmente de tejido fibroso ubicada donde la gónada debería de haberse desarrollado.

**Testículo:** El órgano de los varones que produce la hormona principal masculina (testosterona). Testículos es plural.

**Testosterona:** La hormona sexual masculina secretada por los testículos. La testosterona se convierte por muchos órganos masculinos en una hormona de sexo masculino más poderosa llamada dihidrotestosterona.

### ¿Cuáles son los rasgos principales de 45,X/46,XY?

La mayoría de los niños con 45,X/46,XY lucen saludables, aparentan ser niños normales. Por lo general, muchos de estos niños no tienen ningún riesgo ni ningún problema que puedan ser debidos a su condición genética.

- En el 90 por ciento de los bebés que nacen con 45,X/46,XY, los genitales masculinos externos tienen una apariencia normal; en el cinco por ciento, los genitales son femeninos con una apariencia normal y en el cinco por ciento restante los órganos reproductores externos no son ni completamente masculinos ni femeninos.
- Los testículos de los varones con apariencia normal funcionan correctamente en la mayoría de los casos, exceptuando un tercio o un cuarto de dichos varones, en los cuales puede ser que uno o ambos testículos no funcionen, o que uno este mayoritariamente formado por tejido fibroso conteniendo sólo una pequeña cantidad de células testiculares, o que el uno de los testículos este representado por un rasgo gonadal que no funciona. Si las gónadas no funcionan, el embrión va a tener un desarrollo femenino o por lo menos va a tener genitales externos femeninos. La diferenciación sexual en los varones 45,X/46,XY es incompleta ya sea de manera leve, moderada o severa. La base del sexo femenino: la diferencia en los hombres es la presencia o ausencia del gen SRY en el cromosoma Y (y, aunque no muy frecuentemente, las células de composición 45, X). Es importante la proporción de células gonadales con el gen SRY. El gen SRY determina si un bebé con 45X/46XY va a convertirse en varón o hembra. SRY de las células XY programa primero el desarrollo de los testículos, los cuales empiezan a producir la hormona testosterona. Si un número de células gonadales con gen SRY es pequeño, se dará lugar al desarrollo de gónadas disgenéticas.
- Algunas personas con un cariotipo de 45, X/46, XY tienen fertilidad reducida y algunas son infértiles. En los que aparentan ser hombres normales no se puede dar una opinión acerca de la fertilidad hasta después de la pubertad.
- Las personas con un cariotipo 45,X/46,XY pueden tener cualquier condición médica que típica de las niñas que tienen el síndrome de Turner (las que tienen un cariotipo 45, X). Estas incluyen trastornos de los riñones y del corazón, trastornos autoinmunes y son de baja estatura. (Chang 1990; Hashimoto 1997; Reddy 1998; Robinson 1999; Telvi 1999; Quilter 2002; Patsalis 2006; Premi 2009; Tosson 2010)

### ¿El 45,X/46,XY es permanente? ¿Puede cambiar?

Es importante darse cuenta que cuando se ha terminado la amniocentesis -procedimiento en el que se inserta una aguja con una jeringa en el vientre de la madre, pasando la pared uterina y entrando en el saco amniótico que rodea al feto para así extraer muestra del líquido que lo

rodea y examinarlo-, las células que flotan alrededor del líquido fetal pueden ser genéticamente anormales. Sin embargo, muchas de éstas anomalías genéticas que se han observado en el útero se corrigen durante el crecimiento del embrión y del feto de manera que pueden estar menos presentes o ausentes al nacer el bebé.

Es decir, en los primeros días después de la concepción, cuando el bebé se crea, si hay algunas células sin el cromosoma Y, éstas pueden desaparecer. Pero después de estos primeros días, cualquier célula 45 X que quede va a dar origen a células 45 X y las células 46, XY se multiplicarán en células XY. En el momento en que el bebé nace, su condición de 45,X/46,XY es permanente.

### ¿Cómo se diagnostica el 45,X/46,XY?

El 45,X/46,XY se diagnostica examinando los cromosomas en una muestra de sangre, en una muestra del líquido que rodea al bebé dentro del útero (líquido amniótico) o en una muestra de la placenta en desarrollo (muestra de vellosidades coriónicas).

El examen de cromosomas típicamente dará un resultado parecido a: 45,X [10]/46,XY[90]. Esto significa que se han examinado 100 células, de las cuales, 90 contienen 46, XY, el juego completo de cromosomas que tiene un varón normal. Las 10 células restantes sólo tienen 45 cromosomas porque ya han perdido el cromosoma Y. Algunas veces los exámenes de cromosomas dan un resultado que contienen la palabra *mos*. Esto es una abreviación de *mosaico*, cuyo significado conocemos, es decir que en un ser que se desarrolló de un óvulo fertilizado, se encuentran dos poblaciones de células llamadas también células lineares, cada una de éstas tiene una composición diferente de cromosomas.

Es natural preguntarse si el tener una baja proporción de células sin el cromosoma Y significa que la persona con 45,X/46,XY va a estar menos afectada, o sí por el contrario tener una proporción alta de células sin el cromosoma Y, significa efectos más severos. Este no es necesariamente el caso. La razón se debe principalmente a que las células que han sido examinadas provienen usualmente de una muestra de sangre o de una muestra de piel que se le ha caído al bebé y se encuentra en el líquido amniótico. Las células que determinan la diferenciación sexual están dentro de los órganos reproductores. Las pruebas de los cromosomas dan un resultado en general del diagnóstico. Pero esto no puede predecir en qué forma el 45,X/46,XY va a afectar a un individuo. (Tosson 2010; Karatzá 2009; Premi 2009; Telvi 1999; Papenhausen 1991; Chang 1990)

### ¿Cuándo se diagnostica 45,X/46,XY ?

45,X/46,XY se detecta más frecuentemente en hombres con dificultades de fertilidad. Algunas veces se detecta en los adolescentes que tienen una pubertad incompleta o retrasada. Se detecta ocasionalmente en niños que para su edad son de baja estatura y en los recién nacidos que presentan rasgos inusuales en los genitales, como por ejemplo, un pene anormal, o testículos que no están dentro del escroto al nacer. También se detecta por casualidad al analizar los cromosomas del bebé durante el embarazo.

Esta variación en el momento del diagnóstico se refleja en los resultados de una muestra de 10 miembros de Unique. Cuatro de ellos fueron diagnosticados por casualidad durante el embarazo, uno después de que se tomara una muestra de vello coriónico, dos de ellos después de practicar amniocentesis a una madre de edad mayor, y un nacimiento. Tres fueron diagnosticados ya siendo adultos, uno después de años de disforia de género (cuando las personas se sienten incómodas en relación a su sexo de crianza), otros por razones de infertilidad que revelaron azoospermia (sin espermatozoides en el semen) y otro por razones no especificadas.

■ Se detectó un caso de 45,X/46,XY cuando un hombre desarrolló crecimiento a un

### ¿Cuáles son las señales del síndrome de Turner y como se manejan?

Se pueden encontrar con frecuencia algunas señales del Síndrome de Turner en personas con 45,X/46,XY.

■ Ciertas personas con 45,X/46,XY tienen baja estatura, pero claramente no todos. Algunos son bajitos desde el nacimiento, en otros el crecimiento es lento en la niñez, y en la mayoría de ellos no hay un crecimiento rápido en la pubertad. En un grupo de 6 personas, miembros de Unique, con más de dos líneas diferentes de células y estructura anormal de cromosomas Y con 45,X/46,XY, se encontró que cuatro son inusualmente bajos comparados con el resto de su familia.

Hay cierta evidencia que las niñas con 45,X/46,XY son consistentemente bajas de estatura y son aún más bajas que los niños con 45,X/46,XY. El índice de crecimiento en personas con 45,X/46,XY en la edad preescolar es aún más lento cuando se les han removido ambas gónadas en el primer año de vida. La causa de la baja estatura es por la falta del gen de crecimiento en el brazo corto del cromosoma Y.

Debido a que falta el cromosoma Y en algunas células del cuerpo y no en todas, las niñas con un compuesto del cromosoma 45X son típicamente más altas que aquellas que tienen el síndrome de Turner puro. Darles hormonas de crecimiento aumenta la estatura, pero no todas las familias están preparadas para poner una inyección diaria. Cuando se toman las hormonas en la pubertad se limita el crecimiento eventual del adulto, por consiguiente las familias y los médicos deben lograr un balance entre obtener una buena altura en la edad adulta y el comienzo de la pubertad.

“ Su estatura me ha preocupado, pero él compensa mi preocupación con su carácter travieso y contagioso. Está creciendo, pero lentamente dentro del noveno percentil y es mucho más bajo que sus primos que tienen la misma edad. Esperemos que le den la hormona del crecimiento, pero todavía no hemos hablado de esto muy a fondo. A pesar de su baja estatura, sentimos que no es justo para él tener que ser inyectado a diario- 2 años de edad.

“ Yo estaba por debajo del quinto percentil de las gráficas de crecimiento hasta finales de mi adolescencia. Ahora que soy un adulto, mido 5 pies 6 pulgadas (1.68 metros) con 5 pies, 8 pulgadas (1.73 metros) de envergadura de brazos. Soy sólo un poco más baja que los otros miembros de mi familia. Una de las razones por las cuales soy más alta de lo que cabría esperar es que comencé a tomar la hormonas del crecimiento cuando dejé de crecer. *Mujer adulta originalmente considerada del sexo masculino*

“ Con 5 pies 8 pulgadas (1.73 m), soy 3 o 4 pulgadas (7.5-10cm) más bajo que mis dos hermanos y mi padre. *Hombre adulto diagnosticado en una clínica de fertilidad.*

La complexión es típicamente baja y fornida con una incidencia elevada de mayor índice de masa corporal (IMC) al completar la estatura de adulto.

“ Mi complexión física es cuadrada 'típica de una digénesis gonadal'. Comencé a tener problemas de sobrepeso cuando cumplí 25 años, pero lo controlé siguiendo una dieta- *Hombre adulto, con tres líneas de células diferentes y cromosomas ídicos Y.*

“ Yo diría que tengo un físico 'bajo y fornido' con algo parecido a una armadura como pecho, lo cual entiendo es similar a como se ven las niñas que tienen el síndrome de Turner. El problema de mi peso comenzó cuando estaba a mediados de mis veintes. En la escala Stone yo peso 16 (101.7kg), pero con esfuerzo puedo mantenerme en 13 (83 kg), lo cual es más apropiado. Yo puedo controlar mi peso, pero definitivamente para mí es más difícil que para otros. Para mantenerme 13 en la escala de Stone tengo que seguir una dieta y un régimen de ejercicio muy estricto. Estoy seguro que otros no se tienen que esforzarse tanto. - *hombre adulto de 33 años de edad.*

del cual las gónadas están hechas. La información de estas muestras podrá ayudar a determinar el sexo subyacente del bebé.

Puede ser que los médicos encuentren rasgos de gónadas internamente. Quizá sean dos gónadas, que son unos testículos inadecuados, tal vez presenten algunos túbulos parecidos a los ovarios, pero éstos niños no son hermafroditas, esto quiere decir que no tienen ovarios ni testículos y esto puede ocurrir en 1 persona de 50 personas con 45,X/46,XY. Puede ser que ellos encuentren un rasgo de gónada y una inmadura, testículos disgenéticos o normales. Tal vez encuentren una vagina interna, cervix y útero, sin embargo, éstos son por lo general muy pequeños comparados a los de una mujer normal. Se necesitará tomar la decisión de como criar al bebé, bien sea como varón o hembra. La decisión se basará en los resultados de los exámenes hormonales así como también de las conversaciones entre médicos y padres, entre los padres u otras personas de grupos de apoyo apropiados, o con los pocos médicos especializados en el crecimiento y desarrollo de los niños con estas condiciones. No se tiene claro si el bebé, a medida que crece, se ve a sí mismo como niña o niño. Por otro lado, cuando nace un bebé, tampoco se sabe si el bebé al crecer será un atleta, músico, un mal estudiante, muy sociable, placentero, etcétera.

Las personas que ya pasaron por la etapa de decidir si será niño o niña, sugieren que cualquier cirugía debería de ser retrasada hasta que el niño pueda ayudar a decidir por sí mismo. Ellos también añaden que así como es importante para cualquier padre tomar la decisión, también tienen que estar al tanto de notar cualquier señal de problemas de identidad de género que pueda indicar que la decisión tomada ha sido la equivocada. Con seguridad se necesitará cirugía reconstructiva cualquiera que sea el sexo que se haya seleccionado.



Un niño: primero criado como niño (izquierda), ya como un adulto una vez hecha la reasignación de sexo (centro) y en la actualidad felizmente casado (derecha).

“ El diagnóstico al nacer fue hipospadia penoscrotal. Cuando su gónada izquierda no descendida se removió y se hizo un análisis de cromosomas porque tenía un rasgo de ovario. El mayor problema que tuvimos fue cuando nos dijeron que el sexo de nuestro niño de 10 meses tenía que ser revisado, eso fue un momento difícil. -Padre de un niño de 2 años, criado como varón

“ Los médicos no podían ponerse de acuerdo en cuanto al sexo o acerca del tipo de operación. Como padres tomamos la decisión, decidimos que fuera varón porque presentaba más tejido de órganos masculinos lo cual ha sido la mejor decisión. Padres de un hombre adulto.

hombre le crecieron los senos ya siendo un adulto (Knudtson 1987).

■ **Los hombres con dificultades de fertilidad:** No todos, pero muchos hombres con 45,X/46,XY tienen dificultades de fertilidad. Como resultado, muchos de los hombres con 45,X/46,XY son identificados al revisarles sus cromosomas como parte de la investigación que realizan las clínicas de fertilidad. Entre estos hombres puede haber muchas diferencias marcadas. Algunos de ellos son bajos de estatura, otros no. La mayoría, de alguna u otra forma, son hombres típicos, pero puede ser que tengan un conteo muy bajo de espermatozoides (oligospermia), o ausencia total (azoospermia). En algunos casos, pero no en todos, sus niveles de testosterona son bajos comparados con los de un hombre fértil. Algunos de los hombres que producen espermatozoides (pero no todos) tienen más espermatozoides con un número mayor o menor de cromosomas de lo que normalmente se observa en individuos 46,XY aunque no se entiende bien el porqué. Algunos hombres van a lograr un embarazo normal en su parejas. Otros utilizan reproducción asistida (Koeberl 1995; Newberg 1998; Telvi 1999; Giltay 2000; Dale 2002; Blanco 2003; Alvarez Nava 2006; Layman 2009; Unique).

“ Como resultado de esta condición soy infértil. Soy fenotípicamente normal, así que esto no afecta mi vida diaria, pero reevaluándolo me hubiese gustado saber cuando era joven (¿a los 18?) que era infértil para así poder haber hecho planes, haber tomado decisiones etcétera. También siento que es algo injusto para mi esposa; hemos estado casados durante 10 años sin saber que yo era infértil. Si yo hubiese sabido acerca de mi infertilidad, hubiéramos podido planear tener hijos antes (ahora estamos en el proceso de hacerlo por donación de espermia). Yo creo que mi infertilidad es algo que ella tenía el derecho de saber cuando nos casamos.

■ **Los adolescentes** con 45,X/46,XY pueden ser detectados cuando se examina a aquellos varones con pubertad retrasada inusual. Ocasionalmente la condición de 45,X/46,XY aparece cuando a una chica se le examina por retraso en la pubertad. Los adolescentes con 45,X/46,XY son inusualmente bajos (de estatura) sin embargo, no todos los son. A estos adolescentes se les hará un examen de hormonas, como también de cromosomas que revelará la composición de 45,X/46,XY y el tratamiento se definirá de acuerdo con los resultados de los exámenes hormonales. (Papadimas 2001; Tosson 2009)

■ **Los niños y bebés** con 45,X/46,XY pueden ser detectados cuando se examina a un niño por una estatura baja inusual o cuando se examina a un bebé varón porque sus testículos no han descendido al escroto (Tosson 2009; Unique).

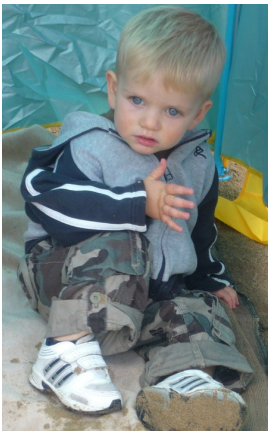■ **Al nacer:** Algunas veces se detecta la condición 45,X/46,XY en el momento del nacimiento porque el bebé varón nace con unos genitales aparentemente incompletos, o en el caso de una niña, cuando éstos son ligeramente parecidos a los de un varón (genitalia ambigua). En un bebé varón puede ser que los testículos no le hayan bajado. El orificio uretral que normalmente se encuentra al final del pene puede ser que se encuentre en la parte inferior (hipospadias). El pene puede curvarse cuando este erecto, (chordee) y puede ser muy pequeño. El escroto puede ser que se dividida. Puede que haya vagina y también genitales masculinos. Un bebé hembra puede que presente un clítoris agrandado. Puede que no esté claro si el bebé es niño o niña. El 45,X/46,XY también puede ser detectado al nacer si el recién nacido que está siendo examinado por problemas de desarrollo no especificados o por problemas clínicos, como por ejemplo flacidez (hipotonía), dificultades de alimentación o convulsiones (Unique).

“ Al nacer el bebé se presentó con hipotonía, letargo y reflejos débiles de succión. Se examinaron sus cromosomas a las tres semanas de edad, pero se repitió el examen a los tres meses de edad y fue cuando se detectó el mosaicismo mosonómia Y- padre de un niño de 3 años con 45,X/46,XY.



■ Cuando se detecta 45,X/46,XY durante el embarazo, los padres quieren saber cómo será afectado el bebé. El 45,X/46,XY se puede detectar tomando una muestra de vello coriónico (CVS) o una muestra del líquido que rodea al bebé (amniocentesis). El resultado de la prueba en el vello coriónico (CVS) se verifica repitiendo el examen en el líquido amniótico (amniocentesis). A veces un resultado de mosaico obtenido al examinar el vello coriónico puede estar seguido por un resultado normal 46, XY de la amniocentesis. Un gran número de estudios en bebés diagnosticados con 45,X/46,XY durante el embarazo, ha demostrado que la gran mayoría de ellos (entre 90 y 95 por ciento) tienen genitales masculinos con apariencia normal o genitales femeninos normales con un clítoris aumentado. Sin embargo, hay un riesgo significativo, incluso en los hombres con apariencia normal, en alrededor de 1:3-4 de ellos, las células en los testículos serán anormales. Un diagnóstico de 45,X/46,XY durante el embarazo es usualmente seguido por un escaneo con ultrasonido de alto nivel entre la semanas 16 y 22 para examinar en detalle el corazón, riñones, cuerpo y los genitales. Si es necesario puede repetirse el escaneo para tener mayor claridad a medida que va creciendo el bebé. (Chang 1990; Hsu 1994; Lazebnik 1996; Huang 2002; Kibar 2009; Layman 2009)

### ¿Qué pasa cuando un bebé varón es diagnosticado con 45,X/46,XY?



20 meses de edad

En términos generales, hay dos grupos de niños con 45,X/46,XY: aquellos cuyos testículos no producen suficiente testosterona y tienen conteos de espermatozoides muy bajos o insignificantes, y aquellos cuyos niveles de hormonas no han sido afectados, pero pueden tener una producción de espermatozoides reducida.

Si se determina que un bebé tiene 45,X/46,XY, se le hará un escaneo de ultrasonido abdominal y un análisis hormonal. Esto es porque, aunque los genitales externos de un bebé varón luzcan completamente normales, los testículos pueden ser en sí anormales.

Sin embargo, la mayoría de los bebés varones con genitales normales tienen los testículos normales aunque su fertilidad pueda estar reducida. Si el escaneo muestra restos de un aparato reproductor femenino interno, éste se puede remover, pero por lo general no se hace ya que estos restos no causan ningún problema.

Cualquier operación para corregir anomalías menores de los genitales será planificada, como por ejemplo la corrección de un pene encorvado (chordee), o como la cirugía para mover la apertura uretral a la punta del pene (reparación de hispospadias o uretroplastia). Si los testículos no están ya adentro del escroto, su posición va a ser revisada en el escaneo abdominal. Si los testículos están ya en el canal inguinal y ya han comenzado su viaje del abdomen al escroto, a veces los pacientes se tratan con la hormona gonadotropina coriónica humana la cual estimula la producción de testosterona y el descenso de los testículos.

Si esto no funciona, los testículos se pueden llevar hacia adentro del escroto y luego fijarlos ahí con una cirugía menor conocida como orquidopexia. Se revisan los niveles de hormonas periódicamente. Si se realiza una operación en el área genital, con seguridad se hará un análisis molecular en el tejido gonadal ya que las gónadas están fuertemente influenciadas por el porcentaje y distribución de las células que contienen el cromosoma Y.

Se tomará una imagen del corazón del bebé y se presta particular atención a las anomalías que son comunes en el síndrome de Turner. Adicional a los análisis endocrinos y hormonales, se hará usualmente una prueba de la enfermedad autoinmune de la tiroides.

El crecimiento va a ser monitoreado cuidadosamente, y si éste es muy lento, los médicos explicarán las ventajas y desventajas de usar hormonas del crecimiento. Usualmente, los niños con 45,X/46,XY tendrán anualmente citas con el endocrinólogo así como ultrasonidos. Cuando un varón con 45,X/46,XY llega a la adolescencia, puede ser que vaya a necesitar tratamiento hormonal con testosterona. (Tosson 2010; Hjerrild 2008; Tho 2007; Richter-Unruh 2004; Canning 1999; Telvi 1999; Hashimoto 1997; Linskens 1992; Chang 1990; Aimakhu 1976; Unique)

“ Para nosotros el diagnóstico fue un shock, el problema más que nada era la falta de información que lo rodeaba. En este momento significa muy poco para nosotros, ya que al parecer el niño se está desarrollando completamente normal. El futuro es más incierto. - Padre de un niño de 2 años de edad con 45,X/46,X anillo de cromosoma Y.

### ¿Qué pasa cuando una bebé niña es 45,X/46,XY?

Muchas niñas bebés con 45,X/46,X crecen como niñas con el síndrome de Turner. Para cada niña en particular, las decisiones dependen de lo que los médicos encuentren en el ultrasonido y cuando examinen las gónadas directamente. Es típico que se encuentren dos rasgos de gónadas y se decide si se tienen que remover al igual que cualquier otra estructura que parezca un testículo. Si el clítoris es muy grande, se le puede reducir con una operación quirúrgica conocida como resección.

Si se hace la operación en el área de los genitales, es seguro que se tenga que hacer un análisis molecular en el tejido gonadal ya que las gónadas están fuertemente influenciadas por el porcentaje y distribución de las células que contienen el cromosoma Y. Le van a analizar a su hija los niveles de ciertas hormonas. Se le va a tomar una imagen del corazón y se le presta particular atención a las anomalías del corazón que son comunes con el síndrome de Turner.

Además los análisis endocrinos y hormonales, se hará por lo general una prueba de la enfermedad autoinmune de la tiroides.

El crecimiento va a ser monitoreado cuidadosamente y si éste es muy lento, los médicos explicarán las ventajas y desventajas de usar hormonas de crecimiento.

A las niñas con 45,X/46,XY se les harán exámenes anuales endocrinos y escaneos de ultrasonido. Una vez que una niña con 45,X/46,XY llegue a la adolescencia, seguramente necesitará tratamiento de hormonas para inducir la pubertad.

Los médicos hablarán con usted y con su hija acerca de su capacidad para tener hijos en el futuro. Cada persona con 45,X/46,XY es diferente, pero por lo menos hay un caso registrado de una mujer con 45,X/46,XY que tuvo dos embarazos exitosos. Hay otras pruebas que se hacen después, incluyendo pruebas de cáncer de mama, debido a que las niñas con 45,X/46,XY corren un riesgo más alto que el del resto de la población de desarrollar cáncer de mama. (López 1998; Osipova 1998; Canning 1999; Telvi 1999; Fernández-García 2000; Papadimas 2001; Huang 2002; Landin-Wilhelmsen 2004; Richter-Unruh 2004; Doerr 2005; Patsalis 2005; Álvarez Nava 2006; Franceschini 2006; Hjerrild 2008; Tosson 2010).

### ¿Qué pasa cuando no se tiene claro si el bebé es niño o es niña?

Primero van a revisar al bebé cuidadosamente. Probablemente el médico que le haga el examen, hará un escaneo del área abdominal del bebé con ultrasonidos para revisar los órganos reproductores internos y también para revisar el tracto urinario y los riñones.

Se le van a tomar pruebas de sangre para revisar los niveles hormonales y, si es necesario, para revisar doblemente los cromosomas. Hay una posibilidad de que los médicos necesiten ver las gónadas por medio de laparoscopia o de una técnica de "hueco-llave", la cual angustia mucho menos al bebé.

Al mismo tiempo, puede ser que se necesite hacer una biopsia (pequeña muestra) del tejido