Duplikationen
20p

Auch in englischer Sprache erhältlich

Quellen und Referenzen

Die Informationen in dieser Broschüre sind zum Teil aus veröffentlichten medizinischen Forschungsberichten. Wir haben uns auf Artikel konzentriert, die Menschen mit „reiner“ Duplikation 20p beschreiben und bei denen kein anderes genetisches Material für die Auswirkungen in Frage kommt und auf Artikel, die eine Übersicht über Duplikationen 20p geben. Der erstgenannte Autor und das Datum der Veröffentlichung wurden angegeben, um es ihnen zu ermöglichen, die Originalartikel oder Zusammenfassungen im Internet bei PubMed zu suchen. Wenn sie wünschen, können sie diese aber auch bei *Unique* erhalten.

Diese Broschüre gibt auch Informationen wieder, die auf Daten von *Unique* basieren. Als sie geschrieben wurde, hatte *Unique* 16 Mitglieder mit einer Duplikation 20p, von denen drei eine reine Duplikation 20p hatten.

Duplikationen 20p

Eine Duplikation an Chromosom 20p ist ein seltener genetischer Zustand, der durch zusätzliches Genmaterial auf einem der 46 menschlichen Chromosomen hervorgerufen wird. Chromosomen sind die Strukturen in jeder Körperzelle, die genetische Informationen enthalten und dem Körper mitteilen, wie er sich entwickeln und funktionieren soll. Abgesehen von den Geschlechtschromosomen (XX bei einem Mädchen und XY bei einem Jungen) treten sie in Paaren auf, von denen eines von der Mutter und eines vom Vater geerbt wurde und die – ungefähr der Größe nach - von 1 bis 22 durchnumeriert sind. Jedes Chromosom hat einen kurzen (p) Arm und einen langen (q) Arm.

Das zusätzliche Genmaterial bei einer Duplikation 20p stammt vom kurzen Arm eines Chromosoms 20 (der obere Teil in der Graphik unten). Menschen mit einem zusätzlichen Exemplar oder zusätzlichen Teilbereichen von 20p scheinen sehr selten zu sein. Dies kann teilweise daran liegen, dass die Auswirkungen sehr gering sind und nur die schwerer betroffenen Fälle dokumentiert werden. Man kann Chromosomen nicht mit dem bloßen Auge erkennen, aber wenn man sie einfärbt und etwa 1000-fach gegenüber ihrer normalen Größe vergrößert, kann man unter einem Lichtmikroskop erkennen, dass jedes ein spezifisches Muster an hellen und dunklen Banden aufweist. Die Banden in jedem Chromosom sind durchnummeriert, beginnend mit dem Punkt, an dem der kurze und der lange Arm zusammentreffen, dem so genannten **Zentromer**.

Ihr Genetiker oder genetischer Mediziner wird sie darüber informieren, wie viel zusätzliches Genmaterial bei ihrem Kind vorhanden ist. Höchstwahrscheinlich wird ihnen der **Karyotyp** genannt, eine kurze Beschreibung der Chromosomenanomalie ihres Kindes, die zeigt, an welchen Punkten das Chromosom gebrochen ist. Wenn sie den Karyotyp ihres Kindes mit anderen vergleichen, sowohl in den medizinischen Artikeln als auch in den Daten von *Unique*, können sie sich ein allgemeines Bild machen, was sie für ihr Kind erwarten können. Aber es können trotzdem teilweise deutliche Unterschiede zwischen ihrem Kind und anderen sein, die einen sehr ähnlichen Karyotyp haben. Es ist sehr wichtig, dass sie ihr Kind als Individuum betrachten und keine direkten Vergleiche mit anderen Kindern anstellen, die den gleichen Karyotyp haben. Schließlich ist jeder Mensch einmalig.

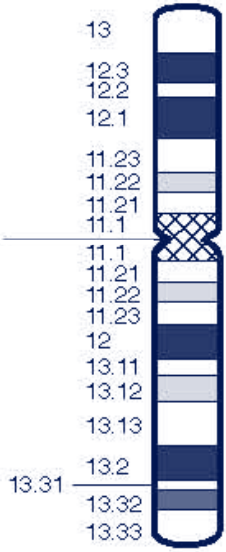

Das Chromosom 20 ist eines der kleinsten Chromosomen. Wahrscheinlich enthält es nur 600 bis 800 Gene.

Namen

Genetiker nennen zusätzliches Material von einem bestimmten Teil eines Chromosoms eine **Duplikation**. Man kann es aber auch eine **Trisomie** nennen, besonders, wenn der größte Teil oder ein gesamter Chromosomenarm dupliziert wurde. Eine **partielle Duplikation** heißt, dass eine zusätzliche Kopie eines Teils des p-Arms des Chromosoms 20 vorliegt.

Wie ist die Duplikation passiert?

Einige Formen der Duplikation 20p entstehen zufällig. Die genetische Bezeichnung hierfür ist **de novo** (dn). Andere sind die Folge einer balancierten Translokation der Chromosomen eines Elternteils. Ein Bluttest der elterlichen Chromosomen wird zeigen, welche Situation vorliegt.

Eine Duplikation 20p de novo tritt auf, wenn sich die Eizelle oder das Spermium bildet. Dabei reihen sich die beiden gleichen Chromosomen auf, brechen und kombinieren sich zu neuen Chromosomen, die verschiedene Kombinationen der Gene enthalten, die von den Großeltern an die Eltern weitergegeben wurden. Das Verschmelzen kann gelegentlich zwischen den falschen Enden stattfinden und man kann sich gut vorstellen, dass dies zu einer Duplikation 20p führen kann. Trotzdem hat dies noch nie jemand beobachtet und es handelt sich nur um eine Theorie.

Das Verschmelzen ist Teil eines natürlichen Prozesses und als Elternteil können sie nichts unternehmen, um darauf Einfluss zu nehmen. Kinder aus allen Teilen der Welt und aus allen Bevölkerungsschichten haben eine Duplikation 20p. Es sind keine Umwelt- oder Ernährungsfaktoren oder Lebensumstände bekannt, die diese Chromosomenanomalie verursachen. Nichts, was eines der Elternteile vor oder während der Schwangerschaft getan hat, hat die Duplikation verursacht und ebenso hätte keiner etwas tun können, um sie zu verhindern.

Kann es wieder vorkommen?

Wenn beide Elternteile einen normalen Chromosomensatz haben, ist es unwahrscheinlich, dass sie ein weiteres Kind mit einer Duplikation 20p bekommen. Wenn ein Elternteil eine balancierte Chromosomentranslokation hat, ist die Wahrscheinlichkeit, ein weiteres betroffenes Kind zu bekommen, deutlich höher. Bei zukünftigen Schwangerschaften werden Familien mit einem höheren Risiko pränatale Untersuchungen angeboten, wie etwa eine Chorionzottenbiopsie, Fruchtwasseruntersuchung oder beides, ebenso wie eine detailierte Ultraschalluntersuchung. In einer Familie, in der bei einem Mitglied bereits eine Duplikation 20p diagnostiziert wurde, werden diese Tests zeigen, ob dieses Geschwisterkind ebenfalls betroffen ist.

Wenn ein Familienmitglied eine Duplikation 20p hat, kann pränatale Diagnostik zeigen, ob diese Chromosomenanomalie in der nächsten Schwangerschaft wieder vorliegt.

Die häufigsten Merkmale

Die folgenden Merkmale wurden bei mehr als zwei Drittel der Personen mit Duplikation eines größeren Teils oder des kompletten 20p-Arms beschrieben.

- Entwicklungsverzögerungen
- Unterschiedlicher Grad an Lernschwierigkeiten
- Üblicherweise keine schwerwiegenden medizinischen Probleme
- Schwierigkeiten mit der Bewegungskoordination
- Verzögerung in der Sprachentwicklung
- Typische Gesichtszüge, wie ein rundes Gesicht mit runden Wangen, dickes, meist glattes Haar und Augen, die leicht schräg nach oben geneigt sind
- Zahnanomalien
- Auffällig geformte oder zusammengewachsene Knochen in der Wirbelsäule
- Normaler Wachstum und Größe

Andere Merkmale

Diese Merkmale wurden bei einem Drittel bis zwei Dritteln der Menschen mit einer Duplikation 20p festgestellt.

- Weitere typische Gesichtszüge, wie eine kurze Nase mit großen Nasenlöchern, weit auseinander stehende Augen, ein abgeflachter Hinterkopf (obwohl dies auch an der Schlafposition liegen kann) und kleine Hautfalten über dem inneren Augenwinkel (Epikantalfalten)
- Schielen (Strabismus)
- Herzprobleme
- Ungewöhnlich positionierte Finger oder Zehen

(Oppenheimer 2000; Schinzel 1980)

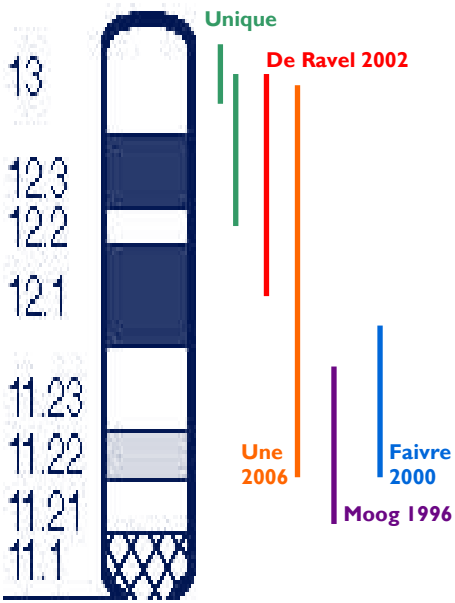

Beschriebene Fälle

Unterscheiden sich die Merkmale, wenn der komplette p-Arm oder nur ein Teil dupliziert ist?

Menschen mit einer Duplikation eines Teiles von 20p zeigen meistens weniger Merkmale als Menschen, bei denen der ganze Arm dupliziert ist. Personen mit einer Duplikation 20p wurden bisher sehr selten beschrieben und es ist zu früh, um bestimmte Merkmale einer bestimmten Region auf dem p-Arm zuzuordnen. Das nebenstehende Diagramm zeigt kleinere Segmente, die in medizinischen Veröffentlichungen oder bei *Unique*-Mitgliedern identifiziert wurden.

Denken sie immer daran, dass ein gleicher Karyotyp (d.h. die gleichen Bruchpunkte am Chromosom) nicht heißt, dass die Kinder gleich sind. Einzelpersonen können unterschiedlich sein, obwohl sie scheinbar die gleiche Chromosomenanordnung haben.

Wachstum

Die Körpergröße ist normalerweise nicht betroffen, so dass die Kinder mit normalem Geburtsgewicht und normaler Geburtsgröße geboren werden und vergleichbar mit anderen Kindern wachsen. Allerdings wurde bei zwei Babys mit einer Duplikation eines Teiles von Chromosom 20q und zusätzlich des kompletten p-Armes berichtet, dass sie sehr klein waren: sie waren zu klein zum Zeitpunkt der Geburt und entwickelten sich zu kleinen Kindern mit proportional kleinen Köpfen. Im Gegensatz dazu waren fünf Kinder zwischen drei und zwölf Jahren sehr groß für ihr Alter und hatten auch einen entsprechend großen Kopf. Zwei dieser Kinder hatten nur eine partielle Duplikation 20p und bei einem der Kinder lag die Mosaikform vor. Mosaikform heißt, dass einige Körperzellen eine Duplikation 20p aufweisen und andere nicht. (de Ravel 2002; Hunter 2002; Della-Rosa 2000; Faivre 2000; Balestrazzi 1984; *Unique*)

> “ Sie hat ein normales Gewicht und eine normale Größe, aber ist rund im Gesicht und am Bauch, was teilweise an ihrer niedrigen Muskelspannung liegt.”

Aussehen

Obwohl man einem Baby, Kind oder Erwachsenen kaum etwas in den Gesichtszügen ansehen kann, dürfte Ärzten auffallen, was als „dysmorphe Merkmale“ bekannt ist. Diese Gesichtsmerkmale können bedeuten, dass ein Kind eher anderen Kindern mit einer Duplikation 20p ähnlich sieht als seinen Eltern oder Geschwistern. Einige typische Gesichtsmerkmale sind: eine kurze Stupsnase, obwohl einige Kinder auch eine gebogene oder große Nase mit großen Nasenlöchern haben, leicht nach oben zeigende Augen; ein flaches, aber rundes Gesicht mit typisch runden Wangen und ein leicht fliehendes Kinn. Häufig sind das Gesicht und der Hinterkopf eher flach, so dass der Kopf von vorne eher breit aussieht. Die Ohren können eher groß sein, tief sitzen und ungewöhnlich geformt sein. Einige Kinder haben eine schmale Stirn. Manche haben stark gebogene Augenbrauen. Ein auffälliges Merkmal vieler (aber nicht aller) Kinder ist dickes und meistens glattes Haar (Oppenheimer 2000; Sidwell 2000; Schinzel 1980).

Kinder und Erwachsene mit einer zusätzlichen Deletion auf einem anderen Chromosom und der Duplikation 20p können auch Gesichtszüge und andere Merkmale haben, die eher typisch für die Deletion sind.
(links) gleichzeitige Deletion 21q22 nach erfolgreichem Verschluss der Encephalozele (Hirnteile wachsen durch ein Loch im Schädel nach außen, s. S.11)
(rechts) gleichzeitige Deletion 4p, die das Wolf-Hirschhorn-Syndrom verursacht.

Sitzen und Bewegen: Die grobmotorischen Fähigkeiten

Zweieinhalb Jahre alt

Einige Verspätung bis zum Erreichen der Meilensteine der kindlichen Entwicklung ist üblich. Obwohl die Spannbreite sehr unterschiedlich ist, ist die Verzögerung eher geringfügig. Kinder mit einer großen Duplikation, die auch einen Teil von 20q mit einschließt oder mit einer kompletten Duplikation 20p können eine stärkere Verzögerung haben. Viele Kinder zeigen auch eine relativ schlechte Koordination und ihr Gang ist wacklig. Sie können Schwierigkeiten mit dem Gleichgewicht haben, unabhängig davon, ob sie ruhig stehen oder sich bewegen.

Die Erfahrungen von *Unique* zeigen, dass unterstütztes Gehen vor dem zweiten Geburtstag möglich ist, wenn nur eine kleine Duplikation 20p vorliegt. Selbständiges Gehen dürfte aber nicht eher als etwa ein Jahr später möglich sein. Ursache für diese Schwierigkeiten in der Mobilität ist eine niedrige Muskelspannung, die normalerweise bereits nach der Geburt deutlich wird, da das Baby sich ungewöhnlich schlaff anfühlt. Einige Gelenke können ungewöhnlich locker sein, während andere eher steif sind, was zielgerichtete Bewegungen erschwert (Della-Rosa 2000; Schinzel 1980).

Frühe Untersuchungen und Maßnahmen wie Krankengymnastik und Beschäftigungstherapie werden Kindern helfen, ihre Möglichkeiten voll auszuschöpfen.

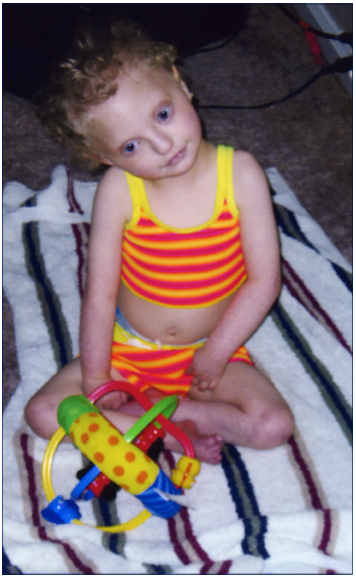

Drei Jahre alt

“ Sie sitzt ausdauernd vor dem Fernseher oder Computer, aber wenn sie mit Spielzeug spielt, gibt sie schnell auf und legt sich auf den Fußboden. Sie neigt dazu, zu rennen statt zu gehen und schließt dabei noch die Augen! Sie hat einen ungelenken, schnellen und ungleichmäßigen Gang, stolpert oft über ihre eigenen Füße, fällt und stößt gegen irgendwas. Ihre Ellenbogengelenke sind sehr steif, während ihre Handgelenke und Finger sich leicht überstrecken lassen.” (5 Jahre)

Feinmotorische Fähigkeiten

Sie müssen mit einer Verzögerung im Gebrauch der Hände und bei der Koordination rechnen. Die Hand- und Ellenbogengelenke können sich möglicherweise nicht frei bewegen oder sind zu locker, der Griff kann dadurch schlaff sein, und die Kinder haben vielleicht wenig Kraft.

“ Sie findet feinmotorische Tätigkeiten, wie Perlen auffädeln, schwierig und es fällt ihr schwer, eine passende oder bequeme Sitzposition zu finden. Mit fünf Jahren hatte sie noch keine Handdominanz entwickelt, aber sie kann sich allein ausziehen, ihre Socken anziehen und lernt gerade, mit Knöpfen klarzukommen.”

Lernen

Kinder mit einer Duplikation 20p werden in der Regel Unterstützung beim Lernen brauchen. Der Grad der Unterstützung schwankt, selbst wenn es sich um Geschwister handelt. Die Schwankungsbreite der Schwierigkeiten geht von leicht bis schwer, wobei die meisten Kinder mit einer Duplikation des kompletten p-Armes eine mittlere Lernschwäche haben. Im Allgemeinen kann man sagen, dass Kinder mit einer größeren Duplikation, die sich auf den q-Arm ausdehnt, stärker betroffen sind als Kinder mit einer kleineren Duplikation. Die Ergebnisse von *Unique* zeigen, dass die grundlegenden kognitiven Fähigkeiten stärker betroffen sind als die Sprache. (Della-Rosa 2000; *Unique*)

“ Sie ist geistig mittelmäßig verzögert, obwohl man das niemals denken würde, wenn man sie anschaut, sie reden hört oder sieht, wie sie mit anderen umgeht. ” (8 Jahre)

“ Sie hat ein sehr gutes Gedächtnis und liebt es, in der Schule den Computer zu benutzen. Sie begann mit vier, die Tastatur zu benutzen und wird immer besser. Ihre Vorschulprüfung hat gezeigt, dass ihre grundlegenden kognitiven Fähigkeiten im unteren Durchschnitt für ihr Alter liegen. Sie hat deutliche Konzentrationsschwierigkeiten und wenn man sie sich selbst überlässt, sind ihre Spiele und ihre Herangehensweise an Aufgaben nicht zielgerichtet. Wenn ihr ein Erwachsener sagt wie sie es machen soll, ist sie beim Lernen zu viel besseren Leistungen fähig. Sie kann nicht ohne die Unterstützung eines Erwachsenen konzentriert an einer Sache bleiben. Ich habe ihr einmal abends eine neue Geschichte vorgelesen. Am nächsten Abend hat sie mir die Geschichte fast Wort für Wort auswendig erzählt. Ihre besseren Fähigkeiten hat sie in visuellen und praktischen Bereichen, sie benutzt bebilderte Stichwortkarten und hilft im Haushalt mit. Sie muss sich für etwas interessieren, sonst hört sie nicht zu. Bis jetzt kann sie noch nicht lesen, aber sie liebt es, wenn ihr vorgelesen wird. Ihre Bilder nehmen mehr und mehr Form an und sie versucht, ihren Namen zu schreiben.” (5 Jahre)

Sprache und Kommunikation

Kinder mit einer Duplikation 20p werden vermutlich eine Verzögerung in der Sprachentwicklung haben. Es scheint so, als ob Kinder mit einer Duplikation des ganzen p-Armes stärker betroffen sind als solche mit kleineren Duplikationen. Während diese fast immer in der Lage sind, eine kommunikative Sprache zu entwickeln, ist dies bei Kindern mit einer größeren Duplikation nicht immer möglich. Unabhängig von der Größe der Duplikation ist das Sprachverständnis besser entwickelt als die eigene Ausdrucksfähigkeit. Forscher haben bestimmte Artikulationsschwierigkeiten bemerkt, besonders bei tsch-, s- und sch-Lauten und vermuten, dass das ein allgemeines Muster sein könnte (Sidwell 2000; Centerwall 1977).

Drei Jahre alt

“ Ihre Sprache und Kommunikation hat sich im letzten Jahr enorm verbessert. Sie versteht viel mehr als sie ausdrücken kann, aber hat noch immer Probleme, eine Aufgabe mit mehr als zwei Teilen umzusetzen, wie etwa *„Nimm deine Schuhe, bring sie ins Wohnzimmer und stell' sie unter den Tisch“*. Sie kann Sätze formen, aber sie sind nicht immer richtig oder verständlich und wenn sie aufgeregt ist, stammelt sie manchmal. Sie hat Probleme damit, Wortanfänge richtig auszusprechen und wiederholt andere Wortteile, sie sagt auf Englisch *gog* für *dog* und *kake* für *snake*.” (5 Jahre)

Verhalten und Aufmerksamkeit

Es gibt keine systematisch gesammelten Informationen über Verhaltensmuster. Die Informationen von *Unique* deuten an, dass Verhaltensschwierigkeiten, die bei lernschwachen Kindern auftreten auch bei diesen Kindern üblich sind. Dies ist ein Verhaltensbericht über ein Kind mit einer kleinen Duplikation im Bereich 20p23:

Dreieinhalb Jahre alt, mit jüngerer, nicht betroffener Schwester

“ Schwierigkeiten in der sensorischen Steuerung beeinträchtigen ihre Fähigkeit für Selbstkontrolle. Das heißt, dass sie Schwierigkeiten damit hat, mit verschiedenen gleichzeitigen Sinnesimpulsen umzugehen, was möglicherweise dazu führt, dass sie den Zusammenhang zwischen Ursache und Auswirkung nicht versteht oder sie umfassendere Situationen nicht verstehen kann. Sie ist sehr passiv in ihrem Verhältnis anderen Menschen gegenüber und nimmt nur sehr selten soziale Kontakte durch ihre eigene Initiative auf. Obwohl sie gesellig ist, kann sie Gefühle nicht richtig deuten und kann Verhaltensweisen anderer Kinder missverstehen. Sie regt sich sehr leicht auf und wenn sie müde ist, geärgert oder falsch verstanden wird, wird sie sehr schnell ärgerlich und gewalttätig. Sie ist sehr schnell aufgedreht und ist sich Gefahren oder anderer Menschen um sich herum nicht bewusst. Wenn sie sich weigert, etwas zu tun, ist es nahezu unmöglich, sie doch davon zu überzeugen. Auszeiten helfen ihr, sich zu beruhigen.” (5 Jahre)

Hören und Sehen

Hören und Sehen scheinen normal zu sein, obwohl einige Kinder schielen (Strabismus) und bei drei Kindern wurde ein Astigmatismus festgestellt (Della-Rosa 2000; Sidwell 2000; LeChien 1994; *Unique*).

Die Behandlung des Schielens hängt von der Ursache ab, z.B. kann das stärkere Auge abgeklebt werden, es gibt Übungen, Brillen, die eine Weitsichtigkeit verbessern oder operative Maßnahmen, um die Muskeln anzupassen, die den Augapfel halten. Astigmatismus heißt, dass die Hornhaut fehlerhaft gekrümmt ist. Auf die Sehfähigkeit wirkt sich das so aus, dass alles verschwommen erscheint. Manchmal kann das Gehirn dies ausgleichen, aber der Effekt kann auch zu stark sein, so dass eine Brille nicht zu vermeiden ist.

Die Zähne

Zahnmedizinische Probleme werden in der medizinischen Literatur oft genannt, aber bei den *Unique*-Mitgliedern gibt es hierfür wenig Beweise. Die Probleme scheinen sehr unterschiedlich zu sein, wie etwa ungleichmäßige Zähne, starker Kariesbefall und eine Verzögerung des Durchkommens der bleibenden Zähne. Aufgrund der Wahrscheinlichkeit von Zahnproblemen sollten alle Kinder möglichst einem Zahnarzt mit entsprechender Erfahrung vorgestellt werden. (Une 2006; Centerwall 1977).

Medizinische und andere Belange

Knochen und Wirbelsäule: Fehlbildungen der Rückenwirbel

Eine Röntgenuntersuchung der Wirbelsäule hat in dokumentierten Fällen oft Veränderungen gezeigt. Einige Wirbel können zusammengewachsen sein, eine ungewöhnliche Form haben oder der Abstand zwischen den Wirbeln ist kleiner als normal. Bei vielen Kindern beeinträchtigen diese Fehlbildungen aber nicht die Bewegungsfähigkeit, obwohl der Bereich, wo Wirbel verwachsen sind, nicht so beweglich wie üblich ist. Einige Kinder entwickeln eine Krümmung der Wirbelsäule, meistens vorwärts gerichtet (Kyphose), aber dies kann man ebenso gut auf die geringe Muskelspannung und Kraft zurückführen wie auf die Wirbelfehlbildung (Sidwell 2000; Balestrazzi 1984; Centerwall 1977; Subrt 1974).

Ein Kind hat eine auffällige Demineralisierung der Knochen (Osteopenie – kann Vorstufe zu Osteoporose sein) als Baby gehabt, was sich aber verbesserte, als er in die Pubertät kam. Bei anderen Kindern wurde eine geringere Knochendichte und erhöhte Fragilität der Knochen (Osteoporose) festgestellt, was zufällige Knochenbrüche wahrscheinlicher werden lässt (Sidwell 2000; Schinzel 1980).

Zwei Ansichten des linken Fußes im Alter von 4 Jahren, die ungleich und überlappende Zehen zeigen

Hände und Füße

Kleine Auffälligkeiten im Aussehen der Hände sind bei Menschen mit einer Chromosomenanomalie sehr häufig. Bei Kindern mit einer Duplikation 20p wurden häufig breite, kurze Hände, kurze, dicke Finger (bes. die Fingerspitzen) und breite Daumen-Enden ebenso wie nach innen gebogene kleine Finger.

Die großen Zehen können auch breite Enden haben und einige Kinder haben auch Zehen, die sich überlappen (bes. der zweite und dritte Zeh). Einige Kinder haben Plattfüße, einige haben eine hervorstehende Ferse oder einen Tintenlöscherfuß, bei dem die Sohle nach außen gebogen ist (Della-Rosa 2000; Schinzel 1980; Rudd 1979).

> “ Sie hatte spezielle Kunststoffschuhe, die ihre Füße begradigen sollten, so dass sie nicht auf der Fußinnenseite oder mit nach innen gerichteten Zehen laufen konnte. Ihre Zehen zeigen nun nicht mehr nach innen, aber sie rollt immer noch die Füße über die Innenseite ab. Sie braucht keine speziellen Schuhe mehr, sondern Schuhe, die ihre Füße stützen. (8 Jahre)

Genitalien und das Fortpflanzungssystem

Kleinere Anomalien der Genitalien sind relativ häufig bei Kindern mit einem Chromosomenfehler, vor allem bei Jungen. Unter den Kindern mit einer Duplikation 20p hatten drei von 21 Babys eine kleinere Anomalie an den Genitalien. In einem Fall war die Öffnung, die sich normalerweise am Ende des Penis befindet an der Unterseite (Hypospadie) und ein Hoden war nicht in den Hodensack gewandert und musste operativ dorthin versetzt werden. Unüblicher war die Anomalie, die ein 9-Jähriger Junge hatte: seine Hoden waren sehr groß.

Ein Mädchen wurde beschrieben, bei dem die Klitoris und der Anus sehr weit vorne lagen, bei einem anderen hatte sich eine Hautmembrane gebildet, die die beiden oberen Gesäßhälften verband (Sidwell 2000; Balestrazzi 1984; Schinzel 1980; *Unique*).

Zustand des Herzens

Die meisten Babys mit einer Duplikation 20p werden mit einem normalen, gesunden Herzen geboren. Da aber bei einem Drittel bis zur Hälfte der Kinder Auffälligkeiten des Herzens festgestellt wurden, sollte bei ihrem Kind eine genaue kardiologische Untersuchung durchgeführt werden.

Unter den beschriebenen Herzfehlern waren Löcher zwischen der oberen und unteren Herzkammer (Vorhofscheidewanddefekt ASD, Ventrikelseptumdefekt VSD) ein persistierender Ductus arteriosus (PDA). Der Ductus arteriosus ist eine Verbindung zwischen den Gefäßen des kleinen und grossen Herzkreislaufes, die während der Schwangerschaft offen ist und sich normalerweise kurz nach der Geburt schließt. Andere Probleme betreffen die Herzklappen. Bei allen beschriebenen Herzfehlern hängt die Behandlung von der Schwere der Fehler und der Auswirkung auf das Baby ab, aber wenn es notwendig ist, können Operationen diese Herzfehler korrigieren. Ein komplexer Fehler ist die so genannte Fallot'sche Tetralogie, der aber nicht bei Kindern beschrieben wurde, die eine reine Duplikation 20p haben (Une 2006; Wieczorek 2003; Voullaire 1999; Schinzel 1980).

Weniger häufige klinische Probleme

Ein Junge mit einer großen Duplikation, die sich bis zur Bande q11auf den langen Arm von Chromosom 20 erstreckte und einige Babys, bei denen zusätzlich andere Chromosomen betroffen waren, hatten **Nierenanomalien**. Bei Kindern mit einer reinen Duplikation 20p wurden keine Auffälligkeiten an den Nieren festgestellt (Wieczorek 2003; Sidwell 2000).

Eine **Hernie** (Bruch) ist bei Kindern mit oder ohne Chromosomenanomalien relativ häufig. Eine Hernie tritt auf, wenn sich ein Teil der Innereien durch eine schwache Stelle der Bauchmuskulatur drückt. Eine weiche Vorwölbung ist dann an dieser Stelle unter der Haut zu erkennen. Von 21 Babys hatten zwei einen Nabelbruch. Ein Kind hatte einen Leistenbruch auf beiden Seiten. Ein Leistenbruch wird normalerweise operativ geschlossen, damit die inneren Organe nicht eingeklemmt werden, aber bei einem Nabelbruch wird meistens erstmal abgewartet, da viele Nabelbrüche sich von allein wieder schließen (Della-Rosa 2000; Sidwell 2000; Schinzel 1980).

Ein Junge mit einer Mosaikduplikation von 20p11.2 bis 20p12.1 (er hatte normale Zellen und Zellen, die zusätzliches Chromsomenmaterial von 20p enthielten) hatte einen sehr großen **Kopf** (und **Gehirn**) und entwickelte mit 14 Monaten Krampfanfälle, aber bei anderen Kindern mit einer Duplikation 20p wurden keine Krampfanfälle beschrieben. Leichte Unterschiede in der Größe unterschiedlicher Hirnbereiche wurden gelegentlich dokumentiert. Bei einem Kind hatte sich der Balken, der die beiden Hirnhälften verbindet, nicht entwickelt (fehlendes Corpus callosum, Balkenmangel), bei einem ungeborenen Baby hatte sich ein Teil des Gehirn gar nicht entwickelt (Une 2006; de Ravel 2002; Hunter 2002; Faivre 2000; Zumel 1989).

Vier Mitglieder einer Familie mit einer kleinen Duplikation von 20p11.21 bis 23 hatten typische Merkmale des **Alagille-Syndroms**, aber keine Leberprobleme. Es wird angenommen, dass ein Bruchpunkt des Chromosoms das Gen Jagged 1 (Jag1) unterbrochen hat, dessen Fehlen oder Unterbrechung dieses Syndrom verursacht (Moog 1996).

Zukunft

Die weitere Entwicklung hängt vor allem davon ab, ob lebenswichtige Organe betroffen sind, wie z.B. das Herz. Bei Kindern, deren lebensnotwendige Organe nicht betroffen sind, scheint ein gesundes Leben bis in das Erwachsenenalter und eine normale Lebensspanne möglich (Oppenheimer 2000; Sidwell 2000; LeChien 1994).

Drei Kinder

E hat eine Duplikation 20p und eine Deletion 18p.
von links nach rechts: einige Tage alt, 12 Monate, 20 Monate, drei Jahre.

C hat eine Duplikation 20p und eine Deletion 21q.
Von links nach rechts: gerade geboren, bevor die Encephalozele entfernt wurde, mit 25 Tagen, nach der OP, sechs Monate, 9 Monate.

E hat eine Deletion 4p, was das Wolf-Hirschhorn-Syndrom verursacht, und eine Duplikation 20p.
Von links nach rechts:
Fünf Tage alt, an ihrem dritten Geburtstag, drei Jahre und vier Jahre alt.

Zur Unterstützung, Information und zum Kontakt mit anderen Familien wenden Sie sich an

LEONA e.V.
Rügener Zeile 64
26388 Wilhelmshaven
Deutschland
Tel **+49 (0) 4421 74 86 69**
info@leona-ev.de
www.leona-ev.de

Rare Chromosome Disorder Support Group
PO Box 2189
Caterham
Surrey CR3 5GN
UK
Tel/Fax **+44 (0)1883 330766**
info@rarechromo.org
www.rarechromo.org

Diese Broschüre ist kein Ersatz für persönliche medizinische Beratung. Die Familien sollten in allen Fragen zu genetischen Diagnosen, Unterstützung und Gesundheit einen qualifizierten Mediziner konsultieren. Wir glauben, dass diese Informationen zum Zeitpunkt der Veröffentlichung die besten sind, die verfügbar sind. Sie wurden überprüft von Dr. Dagmar Wieczorek, Humangenetik Essen und der medizinischen Beraterin von *Unique*, Professor Maj Hulten, Professorin für medizinische Genetik, Universität von Warwick, 2007. Deutsche Übersetzung Leonie Steens, Überprüfung durch Dr. Eugen Strehle Consultant Paediatrician, North Tyneside General Hospital, UK, Sabine Lehnert, LEONA, 2008.

Copyright © Unique 2008

Rare Chromosome Disorder Support Group
Registered in England and Wales

Charity Number 1110661
Company Number 5460413